

รายงานผู้ป่วย

เมลิออยโดสิส การศึกษาทางคลินิก พยาธิวิทยา และจุลชีววิทยา

พรรณพิศ สุวรรณกุล*

พงษ์พีระ สุวรรณกุล**

สมใจ เจริญประยูร***

Suwangool P, Reinprayoon S. Melioidosis, Clinical Pathological and Bacteriological Studies. Chula Med J 1983 Jul : 27 (4) : 237-249
Abstract : Eight cases of melioidosis during a three year period in Chulalongkorn hospital are reported.

Two cases of patients with acute septicemic form died of the disease. One case of subacute septicemic form was free from the disease but died of superinfection from pseudomonas aeruginosa. Another is subacute septicemic form presented with infective endocarditis and mycotic aneurysm of external iliac artery, was successfully treated. One case of chronic form presented with pyogenic liver abscess also recovered. The other three cases, one subacute pericarditis and two chronic form, were lost to follow up.

Of these patients reported upon, two were suffering from diabetes mellitus, one from Hemoglobin E disease.

Post mortem examination in three patients showed multiple liver abscesses in two cases, and abscesses of spleen and lungs in two cases.

Clinical features vary from case to case. Bacteriological investigation is necessary to establish the diagnosis. Melioidosis should be carefully sought in a patient presented with hepatomegaly associated with fever of unknown origin, especially in endemic area like South East Asia. Vigorous treatment with large dose of Chloramphenical is recommended.

* ภาควิชาอายุรศาสตร์ คณะแพทยศาสตร์ จุฬาลงกรณ์มหาวิทยาลัย

** ภาควิชาพยาธิวิทยา คณะแพทยศาสตร์ จุฬาลงกรณ์มหาวิทยาลัย

*** ภาควิชาจุลชีววิทยา คณะแพทยศาสตร์ จุฬาลงกรณ์มหาวิทยาลัย

เมลิออยโคสิส เป็นโรคติดเชื้อซึ่งทำให้เกิดอาการทางคลินิก ได้หลายรูปแบบ (Protean clinical spectrum) จนเป็นที่กล่าวว่าโรคนี้เป็นโรคติดเชื้อ ซึ่งไม่มีอะไรที่จะทำให้แพทย์ทางคลินิกวินิจฉัยได้ ถ้าไม่มีผลการเพาะเชื้อ⁽¹⁻²⁾

โรคนี้พบครั้งแรกเมื่อปี พ.ศ. 2455 โดย Whitmore และ Krishnaswami^(2,3) ขณะที่ทำงานอยู่ที่เมืองย่างกุ้ง ประเทศพม่า ได้ตรวจศพขอทานติดฝิ่น 2 ราย ที่ตายด้วยเรื่องไข้และปอดบวม จากการตรวจศพและแยกเชื้อได้แบคทีเรียล้มลุก ซึ่งมีคุณสมบัติคล้ายแบคทีเรียที่ทำให้เกิดโรค Glanders ในสัตว์ ซึ่งสมัยนั้นเรียกว่า *Bacillus mallei* ในตอนนั้น Whitmore และคณะได้ตั้งชื่อแบคทีเรียนี้ว่า *Bacillus pseudomallei* ต่อมาก็มักมีผู้เรียกเป็นอีกหลายๆชื่อ ซึ่งชื่อที่ใช้กันในปัจจุบัน คือ *Pseudomonas pseudomallei* ส่วนชื่อโรคในปี พ.ศ. 2404 Stanton & Fletcher⁽⁴⁾ เป็นผู้ตั้งชื่อโรคว่า เมลิออยโคสิสซึ่งเป็นชื่อที่ใช้กันมาจนถึงปัจจุบัน

โรคนี้พบมากในกลุ่มประเทศเอเชียตะวันออกเฉียงใต้ และประเทศไทยจะมีชื่ออยู่ทุกครั้งที่ในตำราและวารสารต่างๆ แต่ปรากฏว่าโรคนี้แพทย์ไทยรู้จักน้อยมาก เท่าที่มีรายงานผู้ป่วยในประเทศไทยมีทั้งหมด 30 ราย⁽⁵⁻¹¹⁾

เมลิออยโคสิส เป็นโรคที่ให้อาการทางคลินิก การดำเนินโรค และการพยากรณ์โรคได้หลายแบบ แต่ละแบบจะมีความแตกต่างกันมาก ชนิดแรก เป็นแบบเฉียบพลัน ซึ่งมักจะมีเชื้อในเลือดด้วยเรียกว่า Acute septicemia melioidosis ซึ่งมีอัตราการตายสูงมาก การติดเชื้อแบบนี้มักมีการอักเสบหรือหนองฝีเล็กๆ ในหลาย ๆ อวัยวะ^(1,12-14) ชนิดที่สอง คือ แบบรองเฉียบพลัน ผู้ป่วยมักมาโดยมีการติดเชื้อที่อวัยวะหนึ่งอวัยวะใด ไม่ใช่หลายๆ อวัยวะ อัตราการติดเชื้อในเลือดและอัตราการตายน้อยกว่าแบบแรก ชนิดที่สามแบบเรื้อรัง ซึ่งพบบ่อยคือ ที่ปอด ซึ่งมักจะให้ลักษณะและการดำเนินโรคแบบวัณโรค นอกจากนั้นก็พบแผลเรื้อรังที่ขา (Chronic leg ulcer) และชนิดสุดท้าย คือ ไม่มีอาการ แต่ตรวจน้ำเหลืองพบแอนติบอดีสูง^(1,15-17)

ในโรงพยาบาลจุฬาฯ เราพบโรคนี้ครั้งแรกเมื่อเดือนตุลาคม 2523 จนถึงปัจจุบันนี้พบ 8 ราย มีผู้ป่วย 5 ราย ที่ได้ทำการศึกษาระยะเยือกทั้งทางคลินิก จุลชีววิทยา และพยาธิวิทยา ซึ่งจะได้รายงานโดยละเอียดที่เหลือ 3 ราย จะกล่าวโดยย่อ

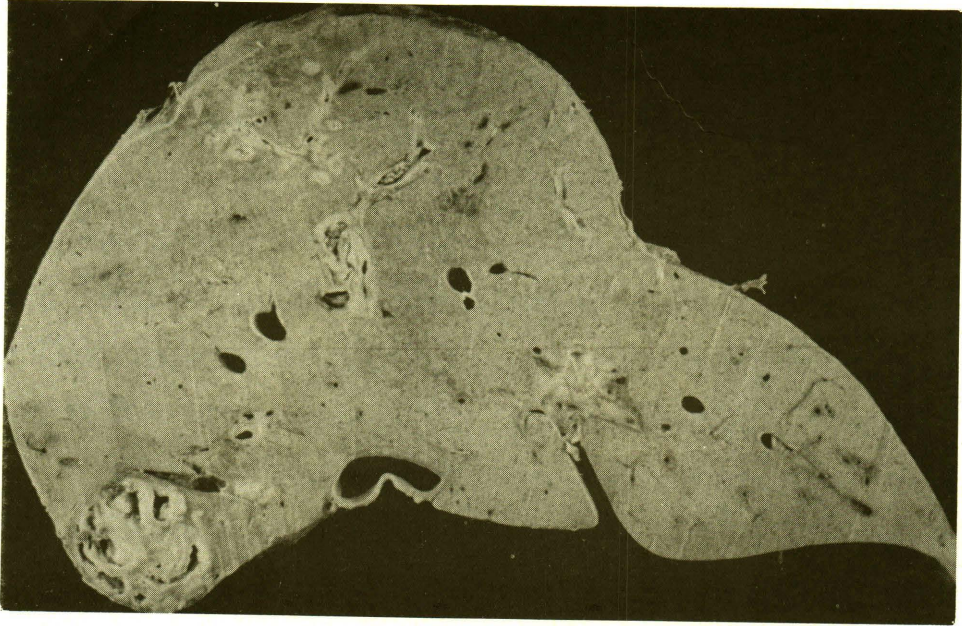รายงานผู้ป่วย

รายที่ 1 (HN # 88379/23)

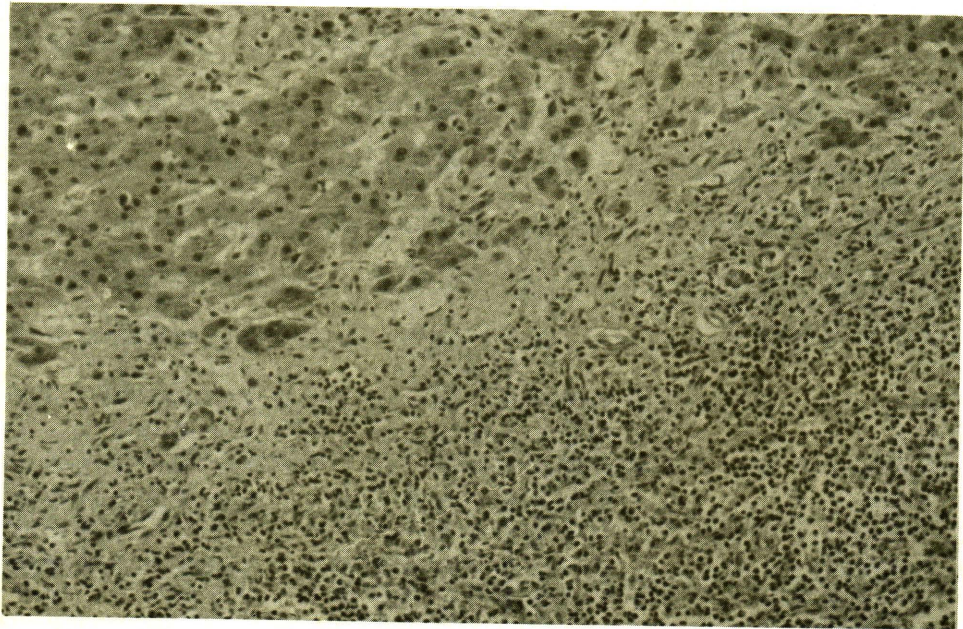
ชายไทยอายุ 59 ปี อาชีพทำนา อยู่จังหวัดสุรินทร์ รั้งไว้ในโรงพยาบาลจุฬาฯ ด้วยประวัติว่ามีไข้หนาวสั่น 2 สัปดาห์ ผู้ป่วยทราบว่าเป็นเบาหวานมา 2 เดือน รักษาโดยรับประทานยาเบาหวาน วันละ 1 เม็ด การตรวจร่างกายแรกเริ่ม สิ่งผิดปกติที่ตรวจพบคือ มีไข้ 38.0°C เหลืองเล็กน้อย ตับโต 3 ซม. ได้ชายโครงกดเจ็บปานกลาง CBC อยู่ในเกณฑ์ปกติ LFT : Total Bilirubin 7, direct bilirubin 4.5 SGOT 116, AP 47 2 วันหลังจากอยู่โรงพยาบาล ผู้ป่วยปวดท้องทั่วๆ ไป ตรวจพบว่ามีอาการของช่องท้องอักเสบ ได้รับการผ่าตัด พบว่ามีน้ำสีเหลืองอ่อนในช่องท้อง 1,500 มล. ตับและม้ามโตปานกลาง ผิวเรียบ คุณลักษณะปกติ ไม่มีฝีไม่พบว่ามี การทะลุของอวัยวะใดๆ และพบก้อนขนาดเส้นผ่าศูนย์กลาง 2 ซม. ที่ผนังของ Ileum ซึ่งแพทย์ได้ตัดส่งพยาธิ ผลอ่านเป็น Fibrocalcified nodule ผู้ป่วยได้รับการรักษาด้วย คลอแรมเฟนิคอล และเจนตามัยซิน ต่อมาผลการเพาะเชื้อน้ำในช่องท้องและเลือดขึ้นเป็น *Pseudomonas pseudomallei* หลังผ่าตัด ใช้ลงอยู่ 4 วัน ก็สูงขึ้น

อีก LFT มี Bilirubin สูงขึ้น และ AP ก็สูงขึ้น จึงได้ทำ Liver, Spleen Scan พบว่ามีโพรงที่ตับกลีบขวา 1 อัน และโพรงที่ม้าม 1 อัน ได้เปลี่ยนเจนตามัยซินเป็นเอมิกาซิน ผู้ป่วยไม่ดีขึ้นปวดท้องมาก จึงผ่าตัดอีก พบว่ามีฝีที่ตับและม้าม และฝีที่ม้ามแตก แพทย์ได้ตัดม้ามออก ผู้ป่วยถึงแก่กรรม 4 วันหลังผ่าตัด ได้รับการตรวจศพด้วย

พยาธิสภาพ ผู้ป่วยรายนี้ได้รับการผ่าตัดสองครั้ง ครั้งแรก คือ exploratory laparotomy ศัลยแพทย์ตรวจพบที่มีการอักเสบในช่องท้องชนิดเฉียบพลัน (Acute peritonitis) ร่วมไปกับตับโตและม้ามโต นอกจากนี้ยังตรวจพบว่ามี Nodule ของ ileum ที่ผนังชั้นนอก และต่อมน้ำเหลืองบริเวณเข่าลำไส้เล็กโต ผลการตรวจชิ้นเนื้อพบว่าเป็น Fibrocalcified nodule และต่อมน้ำเหลืองโตตามลำตับ การผ่าตัดครั้งที่สอง ศัลยแพทย์ตรวจพบว่ามีฝีที่ม้ามและตับ ได้ผ่าตัดเอาม้ามออก และระบายหนองฝีในตับออกด้วย ผลการตรวจชิ้นเนื้อที่ม้ามพบว่าเป็นฝีหลายแห่ง ผลการตรวจศพพบว่ามีฝีในปอดและฝีในตับขนาดต่างๆ กันจำนวนหลายแห่ง (ดูรูปที่ 1,2)



รูปที่ 1 (รายที่ 1) แสดงฝัในตับหลายแห่ง ซึ่งมีขนาดต่าง ๆ กัน



รูปที่ 2 (รายที่ 1) แสดงฝัในตับที่ปรากฏจากกล้องจุลทรรศน์บริเวณ Portal tract ซึ่งประกอบด้วย Mononuclear cells เป็นส่วนใหญ่ H&E x 100

ผู้ป่วยรายที่ 2 (HN # 51466/24)

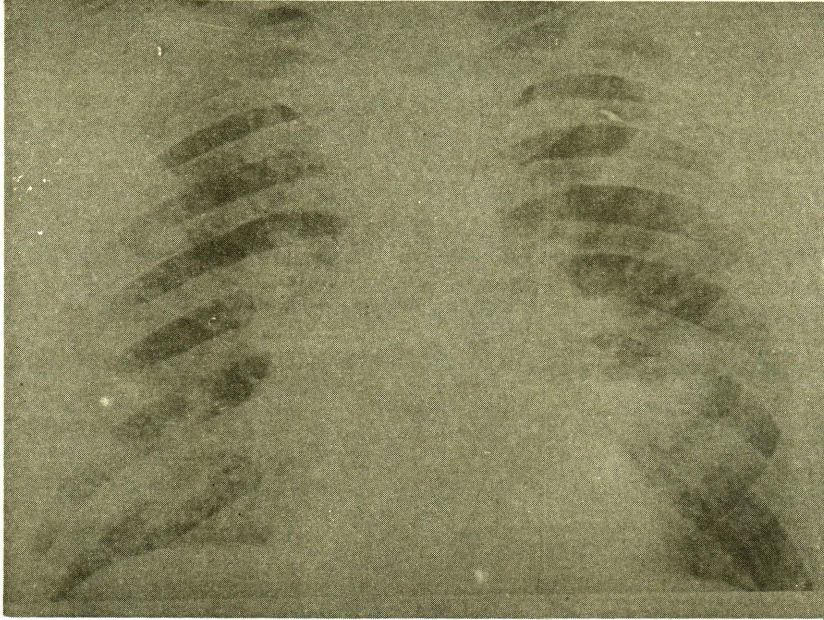
หญิงไทยอายุ 41 ปี แม่บ้าน อยู่
กรุงเทพฯ รั้วไว้ในโรงพยาบาลด้วยประวัติว่า
มีไข้และเจ็บขาซ้ายมา 12 วัน 1 วันก่อนมา
โรงพยาบาลขาซ้ายบวมและมีตุ่มหนองที่หน้า
โอ และหอบไม่มีประวัติเจ็บป่วยในอดีตเลย
ไม่มีประวัติเบาหวานในครอบครัว สิ่งผิดปกติ
ที่ตรวจพบ มีไข้ 39°C. หายใจ 48 ครั้งต่อ
นาที มีตุ่มหนองเล็กๆ ที่หน้า และต้นขาทั้ง
สองข้าง ปอดมีเสียง Crepitation ทั้ง 2 ข้าง
คลำตับโต 3 ซม. ไตชายโครงขวา กดเจ็บ
ปานกลาง ผลเลือดพบเม็ดเลือดขาว 20300
N82 L18 LFT : Total bilirubin 4.8, direct
bilirubin 3 SGOT 134 AP 23 น้ำตาลใน
เลือด 254 ภาพรังสีปอดพบมีลักษณะของปอด
อักเสบทั้ง 2 ข้าง (รูปที่ 3) เสมหะย้อมสีแกรม
พบมีเม็ดเลือดขาวมาก และมีแบคทีเรียแกรมลบ
รูปแท่งคิซิสเข้ม หัวท้ายแบบเข็มกลัดซ้อน
ปลาย ผลเพาะเชื้อในเลือด ขึ้น *Pseudomonas*
pseudomallei ได้รับการรักษาด้วย คลอแรม-
ฟีนีคอล 4 กรัมต่อวัน เอมิกาซิน 1 กรัม
ต่อวัน ฉีดเข้าเส้น ผู้ป่วยถึงแก่กรรมต่อมา
ได้รับการตรวจศพ

พยาธิสภาพ จากการตรวจศพ พบว่ามีฝีใน
ปอดทั้งสองข้างทุกกลีบปอดขนาดเส้นผ่าศูนย์กลาง
1-2 ซม. นอกจากนี้ยังมีตับโตและม้าม

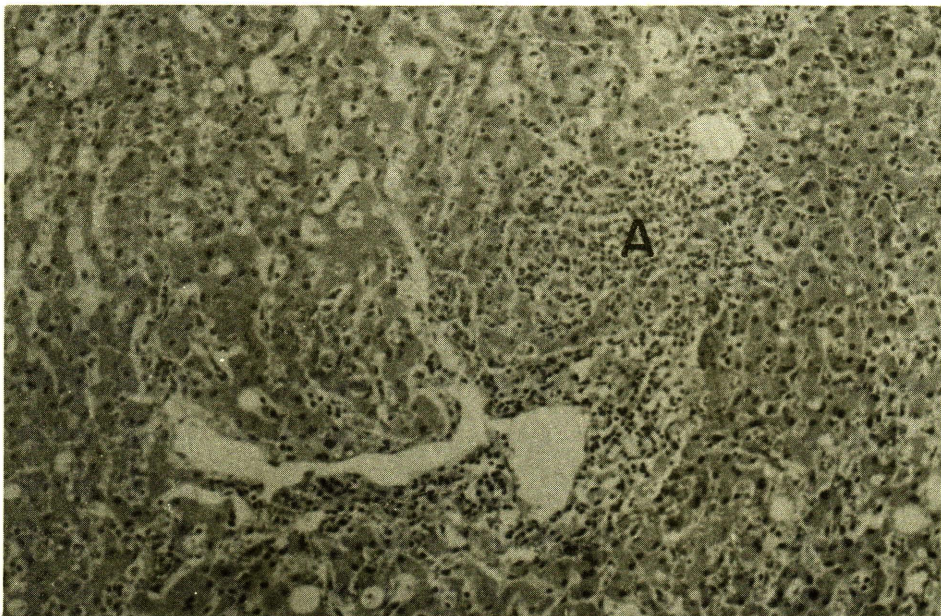
โต ผลการตรวจจากกล้องจุลทรรศน์ พบว่ามี
ตุ่มฝีขนาดเล็กๆ (Microscopic abscesses) ใน
ตับอีกด้วย (รูปที่ 4)

ผู้ป่วยรายที่ 3 (HN # 38532/25)

หญิงไทยอายุ 44 ปี อาชีพค้าขายอยู่
จังหวัดสุรินทร์ ถูกส่งมาจากโรงพยาบาลประจำ
จังหวัด ด้วยประวัติวินิจฉัยว่าเป็น ไข้ไม่ทราบ
สาเหตุ มา 3 เดือน ผู้ป่วยได้รับยาปฏิชีวนะ
มาหลายชนิด ไม่ดีขึ้น สิ่งผิดปกติที่ตรวจพบ
แรกเริ่ม ผู้ป่วยมีไข้ 37.8°C. ซีต มีการอักเสบ
ของข้อตาตุ่มขวา คลำตับโต 3 ซม. ไตชาย-
โครงขวาและกดเจ็บเล็กน้อย การตรวจเลือด
พบ Hct 27 WBC 15000 N83 L13 LFT :
Total bilirubin 1.5, direct bilirubin 0.9 AP
65 นอกนั้นปกติ เจาะข้อตาตุ่มได้หนอง เพาะ
เชื้อเป็น *Pseudomonas pseudomallei* เลือดก็
เพาะเชื้อขึ้นตัวเดียวกัน Liver scan ตับโต
เล็กน้อย ไม่พบโพรงในตับ ภาพรังสีปอดปกติ
ได้รับการรักษาด้วยคลอแรมฟีนีคอล ฉีด 4
กรัมต่อวัน และต่อมาได้เพิ่มเตตราซัยคลิน
วันละ 4 กรัม แต่การตรวจน้ำเหลืองไม่พบว่า
มีการเสริมฤทธิ์ยา จึงหยุดให้แต่คลอแรมฟีนี-
คอลฉีดผู้ป่วยไข้ลง และอาการต่างๆ ไปดีขึ้น
ข้ออักเสบหาย ผลการเพาะเชื้อไม่ดีขึ้น 20 วัน
หลังจากได้รับคลอแรมฟีนีคอล พบว่ามีการ
กดไขกระดูกจึงเปลี่ยนเป็นเตตราซัยคลิน 5 วัน



รูปที่ ๘ (รายชื่อ ๒) แสดงภาพรังสีปอดที่ปรากฏเป็นผืนหลายแห่งในปอดทั้งสองข้าง



รูปที่ ๔ (รายชื่อ ๒) แสดงคุ่มฝัขนาดเล็กในตับ ซึ่งเห็นได้ด้วยกล้องจุลทรรศน์เท่านั้น (A) H&E $\times 100$

ต่อมาผู้ป่วยมีไข้ขึ้นใหม่อีก และความดันโลหิตตก ถึงแก่กรรมหลังจากนั้น 2 วัน ผลการเพาะเชื้อจากเลือดขึ้น *Pseudomonas aeruginosa* ได้รับการตรวจศพ

พยาธิสภาพ จากการตรวจชันสูตรก่อนผู้ป่วยถึงแก่กรรม ได้ผลเป็น Nonspecific changes with small nonspecific granuloma (ตุรุษ) และพยาธิสภาพจากการตรวจศพพบว่ตับและม้ามโต ตับและม้ามมีลักษณะของฝีเรื้อรัง (Chronic abscess) หลายนๆ แห่งร่วมกับ healed granulomas อีกด้วย (ตุรุษที่ 5,6) สำหรับพยาธิสภาพของอวัยวะอื่น เช่น ปอด กระเพาะอาหารและลำไส้ ก็มีพยาธิสภาพของโลหิตเป็นพิษ

ผู้ป่วยรายที่ 4 (HN # 60730/24)

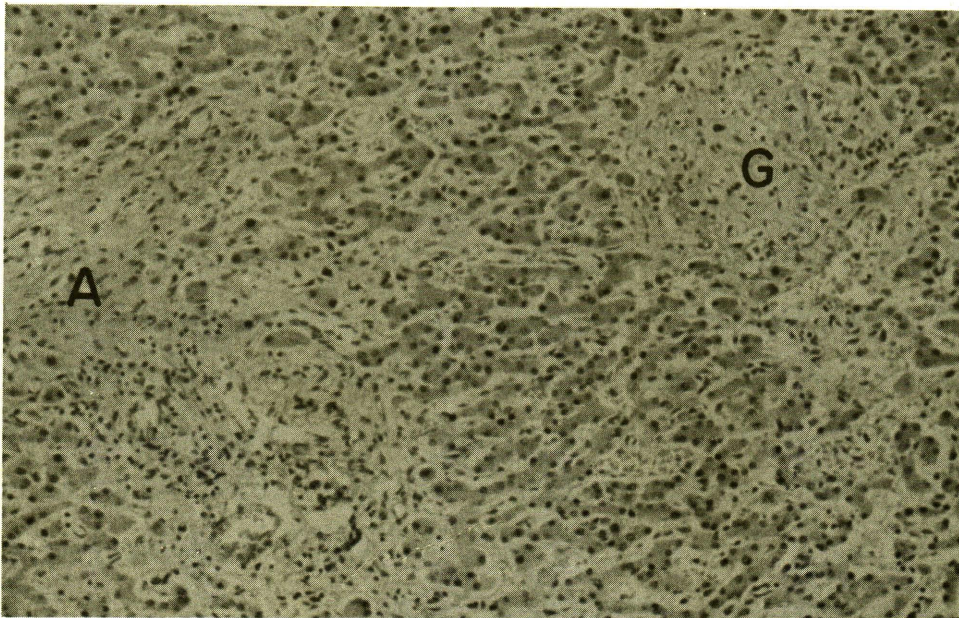
หญิงไทย อายุ 73 ปี จากจังหวัดพิจิตร รั่วไว้ในโรงพยาบาลเพื่อทำผ่าตัด Aneurysm of right external iliac artery แต่พบว่าผู้ป่วยมีไข้ โดยที่ตรวจร่างกายในระยะแรกไม่พบสิ่งผิดปกติ ผู้ป่วยได้รับการตรวจแบบไข่มุกราบสาเหตุอย่างละเอียด และได้ยาปฏิชีวนะด้วย ต่อมาอีก 2 สัปดาห์ ได้ยิน Heart murmur เป็น Aortic regurgitation ผลการเพาะเชื้อ

จากเลือดในระยะแรกไม่ขึ้น ได้รับการรักษาแบบ Culture negative endocarditis คือ เพนนิซิลลินและเจนตามัยซิน ไม่มีขึ้น ได้ทำการเพาะเชื้อจากเลือดอีกหลายครั้ง ต่อมาเลือดขึ้น *Pseudomonas pseudomallei* ได้รับการรักษาด้วยคลอแรมเฟนิคอล ฉีดวันละ 4 กรัม ผู้ป่วยดีขึ้น ไม่มีไข้ ได้คลอแรมเฟนิคอลอยู่ 21 วัน เกิดการกดไขกระดูก จึงเปลี่ยนเป็น Cefotaxime ฉีดวันละ 4 กรัมจนครบ 6 สัปดาห์ ผู้ป่วยก็ยังคงสบายดี ไม่มีไข้ตลอดเวลาของการรักษา ต่อมาได้รับการผ่าตัดเอา Aneurysm ออก หลังผ่าตัดให้เตตราซัยคลินรับประทานต่อวันละ 2 กรัม อีก 4 สัปดาห์ ผู้ป่วยกลับบ้านไม่ได้มาตรวจตามนัดอีก

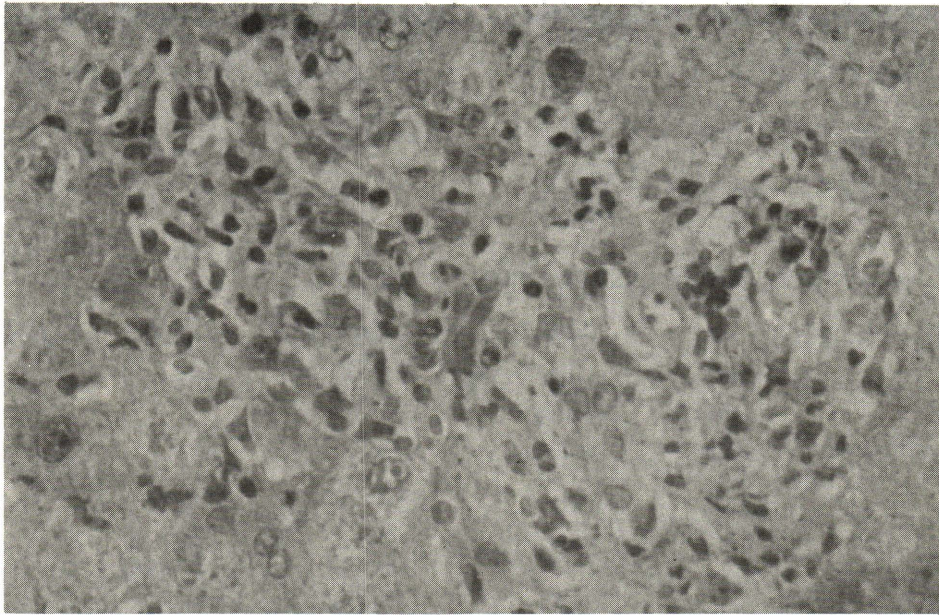
พยาธิสภาพ ผิวหนังที่ต้นขา พบว่าเป็นตุ่มฝี ส่วนพยาธิสภาพของเนื้อตับ พบว่าเป็น Non-specific change ร่วมกับตุ่มฝีขนาดเล็ก (ตุรุษที่ 7) ซึ่งสามารถตรวจพบจากกล้องจุลทรรศน์เท่านั้น (Microscopic liver abscess) ส่วนชันสูตรเนื้อจากการผ่าตัด อนิวริสม์ของหลอดเลือดแดง iliac ตรวจพบว่าเป็น Mycotic aneurysm ที่มีสเต็มเลื้อกร่วมอยู่ด้วย และการเพาะเชื้อของอนิวริสม์ก็ได้ *Pseudomonas pseudomallei* ด้วยเช่นกัน



รูปที่ 5 (รายที่ 3) แสดงฝักในตับชนิดเรื้อรังหลายแห่ง



รูปที่ 6 (รายที่ 3) แสดงฝักเรื้อรังบริเวณ Portal tract ซึ่งปรากฏเป็นเชือกพังคืดแล้ว (A) และ a small nonspecific granuloma (G) H&E×100



รูปที่ 7 (รายที่ 4) แสดง Microscopic abscess With granuloma like appearance H&E × 400

ผู้ป่วยรายที่ 5 (HN # 110227/22)

ชายไทยอายุ 52 ปี อาชีพทำนาอยู่ร้อยเอ็ด รั่วไว้ในโรงพยาบาลจุฬาฯ 4 ครั้งด้วยเรื่องตับอักเสบ

ครั้งแรกเมื่อ 7 พฤศจิกายน ให้การวินิจฉัยว่าเป็นฝีในตับ ได้รับเมโทรนิดาโซล ผู้ป่วยหายกลับบ้าน

ครั้งที่สองและครั้งที่สาม เมื่อ 6 พฤษภาคม 2523 และ 9 สิงหาคม 2524 ตามลำดับ ได้รับการวินิจฉัยเหมือนครั้งแรก ได้รับการรักษาด้วย เมโทรนิดาโซล อิมิตินและเจนตามัยซิน ผู้ป่วยดีขึ้น ได้เจาะน้ำเหลืองหาแอนติบอดีต่ออิมิบาหลายครั้ง ให้ผลลบ

ครั้งที่สี่ ซึ่งได้รับการวินิจฉัยว่าเป็นเมลิออยโดสิสเมื่อ 5 มีนาคม 2525 พบว่ามีฝีที่ตับทั้งกลีบขวาและซ้าย

จากการผ่าตัดพบว่า ฝีที่กลีบขวาเป็นฝีใหม่ ส่วนกลีบซ้ายเป็นฝีเก่า ผลการเพาะเชื้อหนองตับกลีบขวาได้ *Pseudomonas pseudomallei* ได้รับการรักษาด้วย ไทแอมฟิโนคอลวันละ 4 กรัม ต่อมาเปลี่ยนเป็นเตตราซัยคลินวันละ 3 กรัม

พยาธิสภาพของชันเนื้อตับ ตั้งแต่ปี 2522 จนถึงปี 2525 ตรวจพบว่าเป็น Nonspecific changes with abscess ร่วมกับ siderosis ซึ่ง

คงเป็นผลเนื่องมาจากโรคเลือด (Hemoglobinopathy) ในผู้ป่วยรายนี้ด้วย
 สำหรับผู้ป่วยรายที่ 6-8 ให้ดูจากตาราง
 ไม่กล่าวรายละเอียด เพราะได้เห็นผู้ป่วยใน

ระยะแรกเท่านั้น ไม่สามารถติดตามผู้ป่วยได้
 ผู้ป่วยรายที่ 6, 7, 8 ไม่ได้รับการตรวจทาง
 พยาธิวิทยา

ตารางที่ 1 สรุปผู้ป่วยเม็ดเลือดแดง 8 ราย

ผู้ป่วยรายที่	การแสดงของโรค	เพศ อายุ ภูมิลำเนา	โรคดั้งเดิม Underlying disease	อวัยวะที่ทำการ ตัดเชื้อ	แยกเชื้อ ได้จาก	ผลการรักษา
1.	เสฟติซมีคเฉียบพลัน	ชาย 59 สุรินทร์	เบาหวาน	เลือด ปอด ตับ ม้าม ช่องท้อง	เลือด หนองตับ และม้าม น้ำในช่อง ท้อง	ถึงแก่กรรมจาก โรคน
2.	เสฟติซมีคเฉียบพลัน	หญิง 41 กรุงเทพฯ	เบาหวาน	เลือด ปอด ตับ	เลือด	ถึงแก่กรรมจาก โรคน
3.	เสฟติซมีคแบบ รองเฉียบพลัน	หญิง 44 สุรินทร์	ไม่มี	เลือด ข้อตาคุมขวา ปอด ตับ ม้าม	เลือด ข้อตาคุม	ถึงแก่กรรมจาก การติดเชื้อด้วย <i>Pseudomonas aeruginosa</i>
4.	เสฟติซมีคแบบ รองเฉียบพลัน	หญิง 73 พิจิตร	ไม่มี	เลือด ถิ่นหัวใจเออดิก หลอดเลือดอิลีแอก	เลือด	หาย
5.	ไม่มีเสฟติซมีค เรื้อรัง	ชาย 52 ร้อยเอ็ด	ฮีโมโกลบินอี	ตับ	หนองตับ	หาย
6.	ไม่มีเสฟติซมีค รองเฉียบพลัน	ชาย 53 กรุงเทพฯ	ไม่มี	เยื่อหุ้มหัวใจ	น้ำในเยื่อ หุ้มหัวใจ	ไม่ทราบ
7.	ไม่มีเสฟติซมีค เรื้อรัง	ชาย 31 กรุงเทพฯ	ไม่มี	แผลเรื้อรัง เท้าชาย	หนองจาก เท้า	ไม่ทราบ
8.	ไม่มีเสฟติซมีค เรื้อรัง	หญิง 28 กรุงเทพฯ	ไม่มี	ตอมหน้าเหลือง ทคอ	หนองจาก ตอมหน้าเหลือง	ไม่ทราบ

ลักษณะทางจุลชีววิทยาของเชื้อ *Pseudomonas pseudomallei*

โดยการย้อมสีกรัม เชื้อนี้จะติดสีกรัมลบ รูปร่างเป็นแท่ง การเรียงตัวอาจจะอยู่เดี่ยวหรือต่อกันเป็นท่อนสั้น ๆ บางครั้งจะให้รูปร่างคล้ายเข็มกลัดซ้อนปลาย คือ สีกรัมจะติดบริเวณหัวท้าย ส่วนตรงกลางไม่ค่อยจะติดสี (Bipolar staining) (รูปที่ 8)

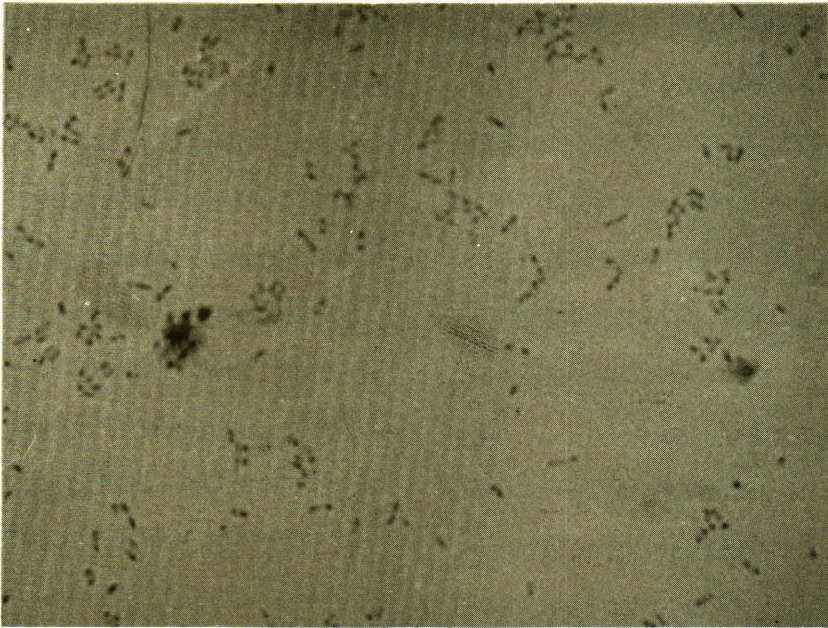
จากการเลี้ยงเชื้อบน Blood agar ลักษณะโคโลนีเป็นสีขาว ๆ มันไม่มีการทำลายของเม็ดเลือดแดง (รูปที่ 9) ส่วนบน MacConkey agar หรือ TSI จะให้โคโลนีเป็นสีขุ่นขาว (รูปที่ 10) ซึ่งแสดงว่าเชื้อนี้ไม่สามารถจะใช้น้ำตาลแลคโตสที่มีอยู่ในอาหารเลี้ยงเชื้อนั้นได้ เมื่อทิ้งไว้ถึง 48 ชั่วโมง โคโลนีจะโตขึ้นและเริ่มจับย่นซึ่งเป็นลักษณะพิเศษ เมื่อศึกษาโคโลนีและย้อมดูแล้วว่าเป็นกรัมลบบรรูปแท่งก็จะศึกษาคุณสมบัติทางชีวเคมีของเชื้อ แล้วใช้วิธี Serological Method โดยใช้แอนติเจนต่อเชื้อ *Pseudomonas pseudomallei* ของ Difco โดยใช้วิธี slide agglutination test ซึ่งให้ผลบวก ก็แน่ใจได้ว่าเชื้อที่แยกได้เป็น *Pseudomonas pseudomallei*⁽¹⁸⁾

วิจารณ์

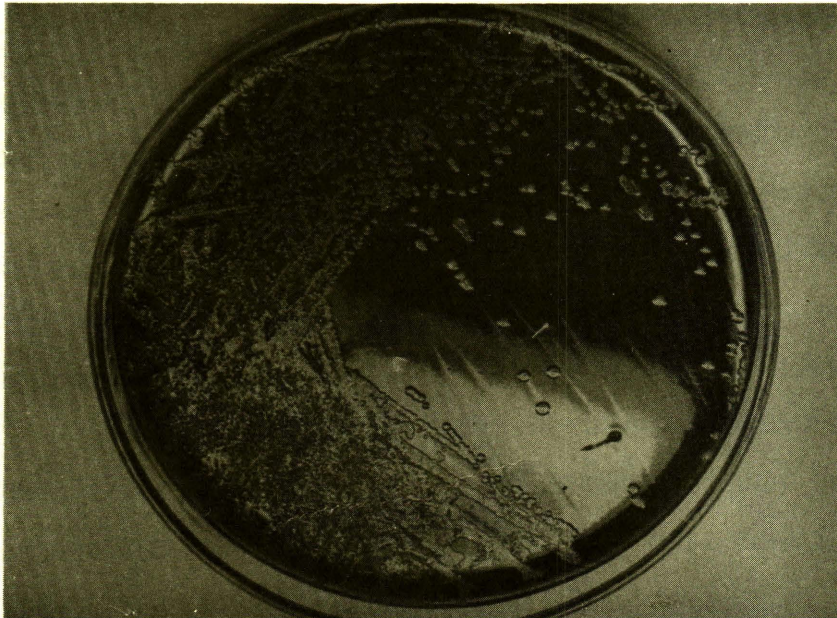โรคเมล็อยโดสิสชนิดเฉียบพลันมักจะมีเสฟติซีเมียด้วย และมีอัตราการตายสูงถึงร้อยละ

95 จนเป็นที่เรียกกันว่า Acute fulminating (fatal) septicemic melioidosis ไม่ว่าจะรักษาด้วยยาปฏิชีวนะชนิดเดียวหรือหลาย ๆ ชนิดร่วมกัน ยาที่แนะนำให้ใช้มาก คือ คลอแรมฟินิโคล และเตตราซัยคลิน โดยต้องใช้ฉีดเข้าเส้นและให้ขนาดสูงกว่าธรรมดา 2-4 เท่าโดยเฉพาะคลอแรมฟินิโคล มีรายงานที่ให้อายุสูงมากคือ Weber และพวก⁽¹⁴⁾ ให้คลอแรมฟินิโคล 10-12 กรัมต่อวันฉีดเข้าเส้นร่วมกับคานามัยซินวันละ 2-4 กรัม แต่จากรายงานต่าง ๆ ถึงแม้จะให้ยาปฏิชีวนะหลายขนานร่วมกัน อัตราตายก็ยังสูงมาก และดูเหมือนว่าการที่ผู้ป่วยจะมีชีวิตรอดหรือไม่ขึ้นอยู่กับว่าผู้ป่วยมีโรคดั้งเดิมหรือเปล่ามากกว่าที่จะเป็นผลของยา^(5,10,13,19) ซึ่งผู้ป่วยจากรายงานนี้ 4 ราย ที่เป็นแบบเสฟติซีเมีย มีตาย 2 ราย ทั้ง 2 รายมีโรคเบาหวาน และผู้ป่วยทั้งสองก็ได้รับยาปฏิชีวนะหลายชนิดร่วมกัน ส่วนรายที่ 4 ผู้ป่วยหายกลับบ้านได้โดยที่ได้รับยาชนิดเดียว สำหรับรายที่ 3 ซึ่งได้รับยาปฏิชีวนะอย่างเดียวยังเช่นเดียวกัน ก็ถือว่าหายจากเมล็อยโดสิส แต่ผู้ป่วยเกิดโรคติดเชื้ออย่างอื่นแทรกซ้อน

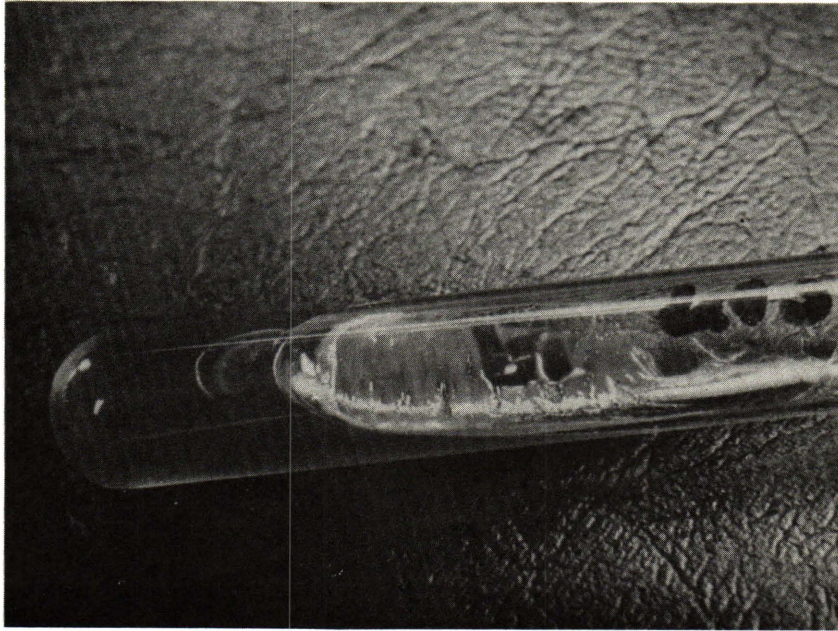
จากรายงานนี้ เชื้อเมล็อยโดสิส 6 รายมีความไวต่อคลอแรมฟินิโคล ส่วนเตตราซัยคลินคือ 1 ราย โคไทรม็อกซาโซลคือ 1 ราย ส่วนยากลุ่มอะมิโนกลัยโคซัยด์ก็เหมือนที่ตำราและรายงานกล่าวไว้ คือ เชื้อจะคือ^(1,18,20)



รูปที่ 8 แสดงการติดสีกรัมลบของ *Pseudomonas pseudomallei*. Gram's stain $\times 1000$



รูปที่ 9 แสดงการเติบโตของ *Pseudomonas pseudomallei* ใน blood agar



รูปที่ 10 แสดงการเติบโตของ *Pseudomonas pseudomallei* ใน TSI

การให้คลอแรมฟินิคอลร่วมกับเตตราซัยคลิน ส่วนใหญ่จะเสริมฤทธิ์กัน แต่ผู้ป่วยจากรายงานนี้ 1 ราย ให้ยา 2 ชนิดนี้รวมกันแล้วทดสอบน้ำเหลืองไม่พบ การเสริมฤทธิ์ของยา นอกจากนี้เซฟาโลสปอรินส์ก็เป็นยาที่ไม่แนะนำให้ใช้ แต่ผู้ป่วยรายที่ 4 ได้รับ Cefotaxime ก็ได้ผลดี ผู้ป่วยหาย

ผู้ป่วยทุกรายจากรายงานนี้มีลักษณะอาการทางคลินิกที่แตกต่างกัน ยากที่จะให้การวินิจฉัยในระยะแรกได้ การติดเชื้อของอวัยวะต่าง ๆ ก็มีไม่บ่อยช้ำกัน แต่จากการตรวจชิ้นเนื้อหรือตรวจศพพบว่า มีหนองฝีที่ตับแทบทุก

ราย⁽²¹⁾ ส่วนการอักเสบของเยื่อหุ้มหัวใจถือเป็นแบบที่พบไม่บ่อย⁽²²⁾ จะเห็นว่าเมลิออยโคสิส ยังเป็นปัญหาทั้งในการวินิจฉัยและการรักษา การศึกษาจากหลาย ๆ รายงานก็ยังไม่สามารถสรุปได้ว่า ผู้ป่วยเมลิออยโคสิสมีอะไรเป็นข้อบ่งชี้ให้แพทย์ผู้รักษานึกถึง การให้ยาปฏิชีวนะแบบครอบจักรวาลอย่างที่ใช้รักษาผู้ป่วยเสฟติสที่ยังไม่ทราบเชื้อ ก็ไม่มีผลต่อเชื้อเมลิออย ถึงแม้จะมีผู้ป่วยบางรายได้รับคลอแรมฟินิคอลร่วมด้วย แต่ขนาดยาที่มักจะไม่เพียงพอที่จะทำลายเชื้อเมลิออยได้

แก้ไขเพิ่มเติม

เนื่องจากจุฬาลงกรณ์เวชสาร ปีที่ 27 ฉบับที่ 4 เดือนกรกฎาคม 2526 ได้ตีพิมพ์รายงานผู้ป่วยเรื่อง “เมลิออยโดสิส การศึกษาทางคลินิก พยาธิวิทยา และจุลชีววิทยา” โดย พรพนพิศ สุวรรณกุล, พงษ์พีระ สุวรรณกุล, สมใจ เจริญประยูร นั้น แต่ได้เกิดข้อผิดพลาดบางประการ คือ ชาติอ้างอิง จึงขอนำมาลงพิมพ์ไว้ในฉบับนี้แทน และขออภัยต่อผู้แต่งไว้ ณ ที่นี้ด้วย

อ้างอิง

1. Mandell DB. Principles and Practice of Infectious Diseases. New York: John Wiley & Sons 1979. 1720-1725
2. Whitmore A, Krishnaswami CD. An occurring among population of Rangoon. Indian Med Gaz 1912, 47: 262-267
3. Whitmore A. An account of a glanders-like disease occurring in Rangoon. J Hyg (Camb.) 1913 Mar; 13 (1): 1-34
4. Stanton AT, Fletcher W. Melioidosis and its relations to glanders. J Hyg. 1925 Sep; 23 (3): 347-363
5. หวานจิต เกรนพงษ์. เมลิออยโดสิส รายงานผู้ป่วย 17 ราย ที่พบในโรงพยาบาลศิริราช สารศิริราช 2524 พฤศจิกายน; 33 (11): 767-780
6. สมพนธ์ บุษยกุปต์, ผ่องโสม อัดตสัมปณะ, พนิดา ชัยเนตร, สุชา คุระทอง. เมลิออยโดสิสเป็นปัญหาของคนไทยหรือไม่. แพทยสภาสาร 2519 สิงหาคม; 5 (8): 419-485
7. สุมาลี เกียรติบุญศรี, ประภิต วาที่สาธกกิจ, เมลิออยโดสิส แพทยสภาสาร 2522 ตุลาคม; 8 (10): 593-612
8. Jayanetra P, Vorachit M. Laboratory and experimental studies in animals. Southeast Asian J Trop Med Publ Health 1974 Mar; 6 (1): 10-15
9. Jayanetra P, Pipatanagul S. Pseudomonas pseudomallei infection in Thailand. Southeast Asian J Trop Med Publ Health 1974 Dec; 5 (4): 487-491
10. Pattamasukon P, Pichyangkura C, Fischer GW. Melioidosis in childhood. J Pediatr 1975 Jul; 87 (1): 133-136
11. Tanphaichitra D. Acute septicemia melioidosis with pulmonary hilar prominence. Thorax 1979 Oct; 34 (5): 565-566
12. Howe C, Sampath A, Spotnitz M. The pseudomallei group: a review. J Infect Dis 1971 Dec; 124 (6): 598-605
13. Thin RNT, Brown M, Stewart JB, Garrett CJ. Melioidosis: a report of ten cases. Q J Med 1970 Jan; 39 (153): 115-126
14. Sheehy TW, Deller JJ, Weber DR. Melioidosis. Ann Intern Med Oct; 67 (4): 897-900