

# ไข้ บัสดาระบ่อย ไตวาย และเงาผิดปกติของรังสีปอด

พรณพิศ สุวรรณกุล \*  
สรรเพชญ เบญจวงศ์กุลชัย \*\*\*  
และ ศักดิ์ชัย ลิมทองกุล \*

วิรุฬห์ ขาวปรีสุทธิ \*\*  
พงษ์พีระ สุวรรณกุล \*\*\*  
ผู้รวบรวมและเรียบเรียง

**Suwangool P, Khaoparisuthi V, Benjavongulchai S, Suwangool P, Limthongkool S. An 85 years old man with fever, right upper lobe infiltration and progressive renal insufficiency. Chula Med J 1984 Apr ; 28 (4) : 437-454**

*An 85 years old Thai man admitted for the first time because of fever with chill, frequency in urination for two weeks. He had been in good health prior to this admission. Physical examination revealed a chronically ill old man with blood pressure of 170-200/70-100 mm.Hg. Chest x-rays showed pulmonary infiltration with a cavitary lesion of the right upper lobe.*

*He developed acute urinary tract infection associated with E. coli sepsis and acute renal failure. He also had been given antituberculous drugs during hospitalization.*

*Sixteen days after admission he became unconscious, hypotensive and developed right hemiplegia. The cause of death was from sepsis complicated with acute renal failure*

*Antopsy findings revealed acute and chronic pyelonephritis. Active pulmonary tuberculosis of right upper lobe was also evident. Acute hemorrhagic infarct of left frontal lobe was also detected. Arteriosclerosis of aorta and its branches was present as well.*

\* ภาควิชาอายุรศาสตร์ คณะแพทยศาสตร์ จุฬาลงกรณ์มหาวิทยาลัย  
\*\* ภาควิชารังสีวิทยา คณะแพทยศาสตร์ จุฬาลงกรณ์มหาวิทยาลัย  
\*\*\* ภาควิชาพยาธิวิทยา คณะแพทยศาสตร์ จุฬาลงกรณ์มหาวิทยาลัย

ผู้ป่วยชายไทยอายุ 85 ปี บ้านอยู่พระโขนง กรุงเทพฯ ๖ รับเข้ารักษาในโรงพยาบาล จุฬาฯ เป็นครั้งแรก เนื่องจากไข้หนาวสั่นมา 2 สัปดาห์

### ประวัติการเจ็บป่วยปัจจุบัน

2 สัปดาห์ก่อน เริ่มมีไข้หนาวสั่นเป็นเกือบทั้งวันและเป็นทุกวัน บัสสาวะบ่อยไม่สบายไม่ซัด

1 สัปดาห์ก่อน อาการเลวลงและเบื่ออาหาร

**ประวัติเจ็บป่วยอดีต** ปกติแข็งแรงมาตลอด พอทำงานได้ พุดจาร์เรือ่ง

**ประวัติครอบครัวและสังคม** สุขบุพหรือวันละ 3-4 มวน มากกว่า 50 ปี ไม่ดื่มเหล้า

### ตรวจร่างกายแรกรับ

GA : Chronically ill, pallor, no-respiratory distress,

VS : BT 37°c, PR 100/min, RR 20/min, BP 200/mmHg

HEENT	} normal
Chest	
Abdomen	

Heart : PMI 5th ICS 1 cm lateral to MCL, no murmur

Ext : no edema

### ผลตรวจทางห้องปฏิบัติการแรกรับ

CBC Hct 31% Wbc 25,200/cumm, N = 97%, L = 3%

UA : Protein = 2 +, Sugar = Negative

Rbc 0-1/HD Wbc : numerous Bacteria 2+

Blood chem : Sugar (on IV. fluid) 178 mg%

BUN/Cr : 44/2.11 mg%

Na/K : 123/3.5 mEq/L

Cl/CO<sub>2</sub> : 96/18.9 mEq/L

Chest X-ray : RUL infiltration and cavity with fluid level

EKG : Left axis deviation with non-specific T wave changes

Urine and hemocultures : (ทราบผลวันที่ 4)

การรักษาแรกเริ่ม : Streptomycin SO<sub>4</sub> ½ gm วันเว้นวัน

INH 100 mg, 3 tab OD ; Ethambutal 250 mg, 3 tab OD

Gentamicin 80 mg V

### การดำเนินโรค

ตั้งแต่รับเข้ารักษาในโรงพยาบาลจนถึงแก่กรรมรวม 18 วัน อาการตรวจร่างกาย ผลการตรวจทางห้องปฏิบัติการและการรักษามีดังนี้

วันที่ 1-15 อาการ ตรวจร่างกาย เหมือนเดิม ตลอดเวลาไม่มีไข้ BP 150-190/70-100 mmHg Intake & output = 1200-2000/500-1000 ml./24 hr.

### ผลตรวจทางห้องปฏิบัติการ

วัน	5	8	12
test			
<b>UA</b>			
Prot	neg	—	—
Sugar	neg	—	—
Rbc/HD	0-1	—	—
Wbc/HD	20	—	—
<b>CBC</b>			
Hct	30 %		32 %
Wbc	9900		19,000
N %	93 %		98 %
L %	7 %		2 %
<b>Blood chem</b>			
BUN/Cr mg %	43/2.6	47/2.7	67/4.6
Na/K mEq/L	123/3.5		137/5.0
Cl/CO <sub>2</sub> mEq/L	96/18.9		102/21.5

LFT (วันที่ 11) Bilirubin 0.1/0.4, mg%, SGOT/SGPT 34/28 mg%

ALK. phos 34 units

Urine c/s (ผลกลับวันที่ 4) E. Coli } sensitive ต่อยาทุกตัวที่  
Hemoculture (ผลกลับวันที่ 4) E. Coli 3 ชนิด } test

Plain KUB & IVP (วันที่ 7-17 ก.พ. 27)

Very poor visualization

**การรักษา** ยารักษาวัณโรคเหมือนเดิม

2. Gentamicin 60 mg V q 12 hr. (หยุดวันที่ 7)

วันที่ 16-18 : วันที่ 16 ตกจากเตียง ตรวจพบว่าไม่รู้สึกร้าว vital signs ยัง stable ไม่มีไข้

Rt hemiplegia วันถึงแก่กรรมไม่มีไข้ ความดันโลหิตตก หอบ

- CBC (วันที่ 18) Hct 52% Wbc 25,500/cumm, N = 93% L = 7%

- BUN/Cr (วันที่ 17,18) 118-124/8.1 mg%

Na/K 131/5.7 mEq/L

CO<sub>2</sub> 10 mEq/L

- Chest X-ray : no significant changes of RUL infiltration no new infiltration

- Skull series ปกติ

**การรักษา** : Supportive care IV. fluid

Anti Tbc med เหมือนเดิม

Gentamicin 60 mg V q 12 hr. เริ่มใหม่วันที่ 17

**การอภิปรายทางคลินิก** : พ.ญ. พรรณพิศ

CPC วันนี้เป็นชายสูงอายุ 85 ปี มีสุขภาพดีมาตลอด จนกระทั่ง 2 สัปดาห์ ก่อนเข้าโรงพยาบาล ผู้ป่วยเริ่มมีไข้หนาวสั่น บัสสาวะบ่อย และเมื่อรับไว้ในโรงพยาบาลแล้ว จากการตรวจร่างกายการตรวจทางห้องปฏิบัติการ และการตรวจอย่างอื่น พบว่าผู้ป่วยมีปัญหาที่รวบรวมได้ 5 ข้อ คือ

1. ไข้ หนาวสั่น ตรวจเลือดพบ Leukocytosis with neutrophilia บัสสาวะมี Proteinuria with numerous WBC and bacteriuria
2. Pulmonary Infiltrate
3. Renal Impairment เมื่อแรกรับ BUN 44 Creatinine 2.1 ขึ้นไปเรื่อยๆ จนเป็น BUN 124 Creatinine 8.1
4. Systolic Hypertension
5. Right hemiplegia, unconscious

จะขอพูดถึงปัญหาแรกซึ่งเป็นปัญหาที่ทำให้ผู้ป่วยมาพบแพทย์ และเป็นปัญหาที่ทำให้เกิดปัญหาอื่น ๆ ตามมา

สาเหตุของไข้หนาวสั่นในผู้ป่วยสูงอายุ เป็นได้ทั้งจาก Infectious and Non-infectious ในผู้ป่วยที่เป็นไขมาไม่นาน ต้องนึกถึงโรคติดเชื้อก่อนเสมอ ซึ่งในผู้ป่วยรายนี้ก็มีสาเหตุของการติดเชื้ออย่างเด่นชัด จากประวัติที่เป็นอย่างเฉียบพลัน มีอาการบัสสาวะบ่อย การตรวจบัสสาวะก็พบร่องรอยของการติดเชื้อ คือ พบว่ามีเม็ดเลือดขาวมากมายนับไม่ถ้วน และมีแบคทีเรีย นอกจากนั้นการตรวจเลือด ยังพบมี Leukocytosis with marked neutrophilia ซึ่งแสดงว่ามีการติดเชื้อในร่างกาย

หลักในการวินิจฉัยการติดเชื้อของทางเดินปัสสาวะ (Urinary Tract Infection) คือ

1. พบ Pyuria คือมีเม็ดเลือดขาวในปัสสาวะที่คูดึง ไม่บั่น ตั้งแต่ 5 ตัว/HPF ขึ้นไป
2. เพาะเชื้อปัสสาวะพบแบคทีเรีย ตั้งแต่  $10^5$  ตัว/ลบ.มม.

ซึ่งจากการเพาะเชื้อต้องรอเวลาเป็นวัน จึงมีผู้ศึกษาจำนวนแบคทีเรียที่พบจากการดูปัสสาวะสด ๆ ด้วยกล้องจุลทรรศน์ ถ้ามีแบคทีเรียตั้งแต่ 20 ตัว/HPF ขึ้นไป หรือเอาปัสสาวะย้อมสีแกรมดูด้วยหัวขยายน้ำมัน พบแบคทีเรีย ถือว่ามีนัยสำคัญเหมือนปัสสาวะเพาะเชื้อได้  $10^5$  ตัว/ลบ.มม.

ผู้ป่วยรายนี้มีทั้ง Pyuria and Bacteriuria ซึ่งผลการเพาะเชื้อที่กลับมาในวันที่ 4 ก็ได้ E. coli  $10^5$  ตัว/ลบ.มม. ฉะนั้นผู้ป่วยมีการติดเชื้อที่ระบบทางเดินปัสสาวะ (UTI) แน่ ๆ

แต่การวินิจฉัย UTI จะต้องทราบด้วยว่า เป็น Lower UTI (Cystitis) หรือ Upper UTI (Acute pyelonephritis) เพราะมีความแตกต่างกันในด้านการรักษา และการพยากรณ์โรค คือ ถ้าเป็น Lower UTI มักไม่มีโรคแทรก การรักษาอาจให้ยาปฏิชีวนะเพียงครั้งเดียว (Single Dose Treatment) หรือให้ 5-7 วัน ก็ได้ แต่ใน Acute Pyelonephritis มักมีภาวะแทรกซ้อน เช่น Septicemia and Septic Shock การรักษาต้องให้ยาปฏิชีวนะนาน 10-14 วัน และจะให้ Urinary Antiseptic เช่น Nalidixic acid, Nitrofurantoin ไม่ได้

ผู้ป่วยรายนี้คิดว่าการติดเชื้อที่ระบบทางเดินปัสสาวะเป็นแบบ Upper UTI เพราะ

1. มีไข้สูง หนาวสั่น
2. มี Leukocytosis 25,200 , N 97 %
3. มี Bacteremia, เป็น E. coli ตัวเดียวกันกับที่เพาะเชื้อได้จากปัสสาวะ

#### ข้อบ่งชี้ที่จะบอกว่าเป็น Upper or Lower UTI (Localization of Urinary Tract Infection)

1. Ureteral Catheterization การสวนปัสสาวะโดยวิธีนี้ เป็นวิธีที่แน่นอนเชื่อถือได้มากที่สุด ว่าผู้ป่วยเป็น Bladder or Renal Infection แต่ไม่แนะนำให้ทำเป็น Routine Investigation เพราะต้องทำโดยผู้เชี่ยวชาญและมีการเสี่ยงต่อการติดเชื้อใหม่ จึงมีผู้ดัดแปลงวิธีที่ 2 คือ

2. Bladder Wash-Out technique โดยการใส่ Foley Catheter เอาปัสสาวะไปเพาะเชื้อก่อน และหลังจากล้าง Bladder ด้วยน้ำที่มียาปฏิชีวนะ และ Fribinolytic enzyme ถ้าเป็น Upper UTI ปัสสาวะตอนหลังจะมีแบคทีเรียมากกว่าตอนแรก ตั้งแต่ 100 เท่าขึ้นไป และจะมีเกิน  $10^8$  bacteria/ml.

3. การตรวจปัสสาวะ หา Antibody-coated bacteria โดยใช้วิธี Immunofluorescence ถ้าให้ผลบวกแสดงว่าเป็น Upper UTI วิธีนี้ความแน่นอนค่อนข้างดี มี False negative-false positive ประมาณ 10 %

4. การตรวจน้ำเหลืองหา Serum antibody ต่อ Infecting organism ผู้ป่วยที่เป็น Upper UTI จะให้ผลบวก

วิธีนี้ความแน่นอนต่ำกว่าวิธีที่ 3 มี False negative-false positive ประมาณ 20 %

5. Renal Concentrating ability ในผู้ป่วย UTI ส่วนใหญ่แล้ว ไตจะทำงานได้ตามปกติ ที่อาจพบได้ใน Acute Pyelonephritis คือ ความผิดปกติทางด้าน Concentrating ability วิธีนี้ความแน่นอนต่ำกว่าวิธีที่ 4

6. Gallium 67 scan ในผู้ป่วย Acute Pyelonephritis จะพบมี Selective renal uptake of Gallium วิธีนี้ความถูกต้องสูงถึง 85-100% แต่ราคาแพงจึงยังไม่ทำกันแพร่หลาย

7. การหา Urinary Enzyme LDH, Alkaline Phosphatase, B-glucuronidase ซึ่งจะให้ผลบวกใน Upper UTI แต่ก้พบได้ในผู้ป่วยที่ได้รับยาบางชนิด

8. การตรวจร่างกาย ถ้ามี Tenderness ที่บริเวณ Costo-vertebral-angle แสดงว่าผู้ป่วยเป็น Acute Pyelonephritis แต่มีผู้ป่วยประมาณ 1 ใน 3 ไม่มีการกดเจ็บที่บริเวณนี้

9. ตรวจปัสสาวะพบ WBC Cast ร่วมกับเพาะเชื้อได้ยักเทรี  $10^5$  /ml แสดงว่าเป็น Upper UTI

ฉะนั้นสรุปปัญหาใช้หนาวสันในผู้ป่วยรายนี้ คือ Acute E. coli Pyelonephritis with septicemia

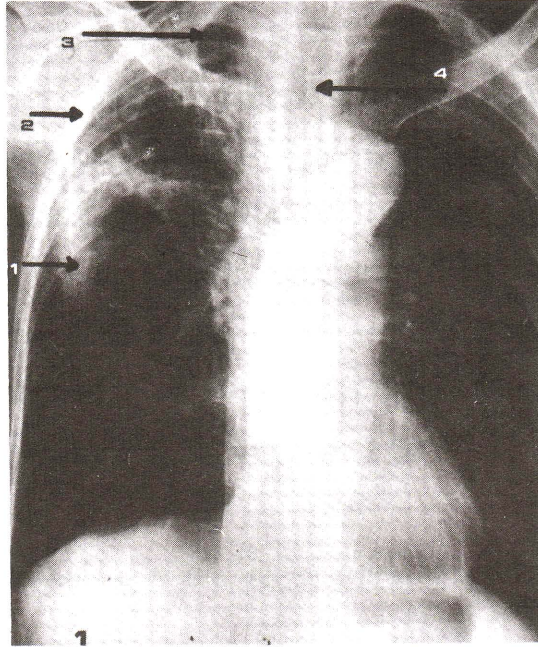
ปัญหาข้อที่ 2 คือ บังเอิญภาพรังสีปอดพบความผิดปกติ ที่เรียกว่าบังเอิญ เพราะผู้ป่วยไม่มีอาการทางระบบหายใจ ไม่มีเสมหะ และการตรวจร่างกายของระบบนี้ก็ไม่พบความผิดปกติ  
ขอเรียนเชิญอาจารย์นายแพทย์วิรุฬห์ให้ความเห็นเกี่ยวกับภาพรังสีปอดในผู้ป่วย

พ. วิรุฬห์ ขาวบริสุทธิ์ : รังสีแพทย์

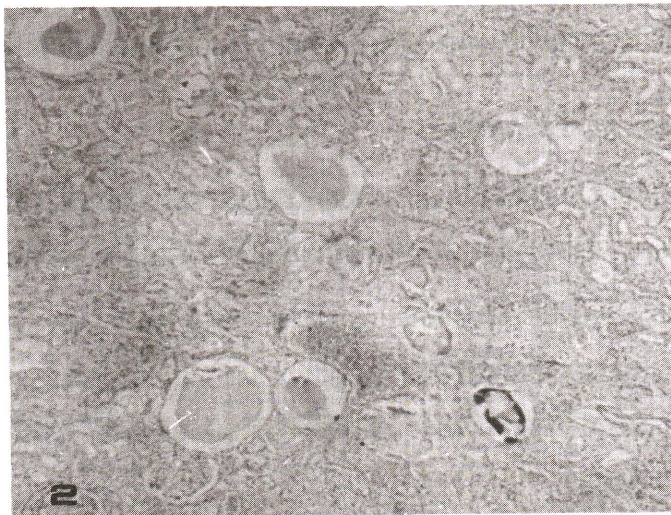
ฟิล์มเอกซเรย์ เป็นฟิล์มบริเวณทรวงอกถ่ายในท่ายืนเมื่อวันที่ 10 กุมภาพันธ์ 2526 ก่อนถึงแก่กรรมประมาณ 1 สัปดาห์ เป็นภาพเงาของทรวงอกผู้ป่วยที่ผอมแห้งแบบหนังหุ้มกระดูก

เงาสีดำ เห็นได้ชัดมากที่สุดที่ปอดทั้งสองข้าง โดยเฉพาะที่ฐานปอด เห็นโค้งกระบังลมแบนลงต่ำทั้งสองข้าง แสดงว่าปอดผู้ป่วยมีปริมาตรมากกว่าปกติ อันอาจเป็นผลของการเปลี่ยนแปลงตามอายุ และ/หรือ มีการอักเสบเรื้อรังของปอดหรือทางเดินอากาศ ทำให้ถุงลมโป่งพองเก็บอากาศไว้มากกว่าคนธรรมดา

เงาที่ผิดปกติเห็นชัดเป็นฝ้าขาว อยู่ที่บริเวณปอดขวาบน และกลางๆ กระจัดกระจายอยู่อย่างไม่สม่ำเสมอ ที่ทึบมากที่สุดก็อยู่ที่บริเวณกลางๆ ก่อนไปบนของปอดขวา ซึ่ง



ภาพที่ 1 ภาพรังสีปอด (ดูรายละเอียดในบทความ)

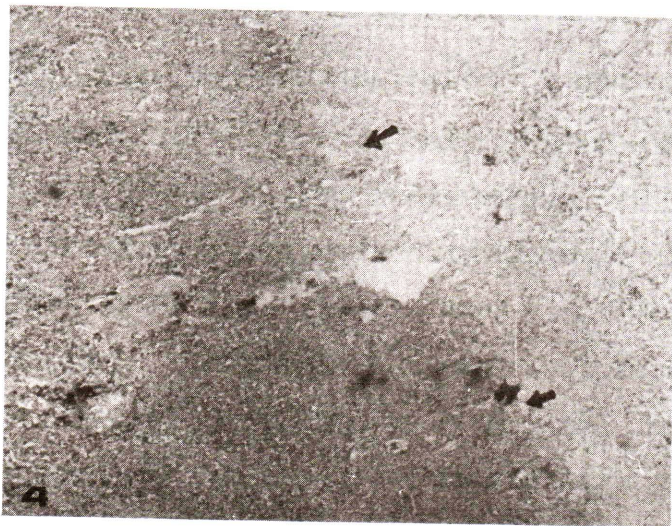

ภาพที่ 2 ไต แสดงการอักเสบเรื้อรัง (Chronic pyelonephritis)  
H&E × 100





ภาพที่ 3 ไ้ต แสดงการอักเสบเฉียบพลัน (Acute pyelonephritis)  
H&E  $\times$  100



ภาพที่ 4 ปอด แสดง Fibrocystic granuloma H&E  $\times$  100

เชื่อว่าอยู่ในตำแหน่งของยอคปอดกลีบขวาล่าง *เงาผ้าเล็ก ๆ น้อย ๆ* ถ้าสังเกตให้ถี่ก็จะเห็นอยู่ *ทั่ว ๆ ไป* ทั้งที่ยอคปอดซ้ายและที่ฐานปอดทั้งสองข้าง *เงาที่เห็นเป็นเส้น ๆ ตัด* อยู่กับเงาของยอคโคม กระบังลมเป็นเงาของผนังปอดที่กันอยู่แสดงว่าเป็นการอักเสบเรื้อรังของเยื่อหุ้มปอดที่ฐานปอดทั้งสอง

เงาผิดปกติที่เป็นผ้าทึบที่สุดอยู่ *กึ่งกลาง ๆ* ปอดขวาบน (ลูกศรหมายเลข 1) ที่ทึบมากที่สุดก็เป็นเงาของช่องเหลวที่เป็นผลจากการอักเสบที่มีอยู่ทั้งในและนอกถุงลมของปอด หรือส่วนของปอดที่ถูกทำลายกลายเป็นช่องเหลวหรือกึ่งเหลว ให้สังเกตความทึบในบริเวณที่เห็น พบว่าทึบไม่สม่ำเสมอ แสดงว่ามีช่องเหลวอยู่ไม่สม่ำเสมอ นั่นก็คือเป็นการอักเสบที่ *ไม่เหมือนการอักเสบที่เรียกว่าปอดวมอักเสบแข็งเหมือนตับ* แต่ก็คล้ายกับการอักเสบกึ่งถาวรในระยะกำลังหายหรือร่างกายควบคุมอยู่เป็นที่ได้ไม่ให้ลุกลามต่อไป ลักษณะเงาคล้าย ๆ กันนี้แต่จางกว่ายังเห็นได้กระจายอยู่ *ทั่ว ๆ ไป* และไม่สม่ำเสมอในปอดกลีบขวาบน ส่วนที่ทึบน้อยกว่า ขวาน้อยกว่า คือเห็นเงาจางมากกว่า ก็แสดงว่า มีช่องเหลวน้อยกว่า มีอากาศอยู่มากกว่า ที่ที่มีอากาศอยู่มากที่สุดก็เป็นโพรงถุงลมที่โป่ง หลอดลมที่โป่งออก หรือโพรงฝีของวัณโรคก็ได้

ลูกศรหมายเลข 2 เป็นเงาของเยื่อหุ้มปอดที่หนาขึ้นจากการอักเสบ เห็นความหนาได้ชัด และทอดขนานไปตามแนวซี่โครงและขอบปอด เยื่อหุ้มปอดนี้ โดยปกติแล้วถือว่าเป็นบางมากจนไม่อาจเห็นได้จากฟิล์ม การเห็นเยื่อหุ้มปอดได้หนาขนาดนี้ ย่อมแสดงถึงความเรื้อรังของโรคเยื่อหุ้มปอดอักเสบ และเชื่อว่าเป็นเรื่องเกี่ยวกับโรคที่ดำเนินอยู่ในเนื้อปอด

ลูกศรหมายเลข 3 ชี้ไปที่โพรงในปอดที่ยอคปอด บางโพรงก็เห็นขอบเขตบาง ๆ ได้ชัด แต่โพรงในปอดที่ปอดกลีบบนโดยเฉพาะทางขวาขอบมักบางมากเสมอ ไม่ว่าจะ เป็นโพรงที่เกิดจากการโป่ง พองของทางเดินอากาศของหลอดลม หรือจากวัณโรค *บางโพรงอาจเห็นขอบได้ตลอด* แต่บางโพรงอาจไม่เห็นขอบหรือเห็นเพียงบางส่วน ของขอบของโพรงก็ได้ ดังนั้นเงาทึบผิดปกติที่เห็นในปอดส่วนบน ๆ ของผู้ป่วยคนนี้ ที่เห็นทึบไม่เท่ากัน ไม่สม่ำเสมอ ก็ย่อมแปลได้ว่า มีโพรงของโรคเองและของถุงลมอยู่ *ทั่วไป* สลับปะปนกัน เงาของเหลวในปอดที่เป็นผลจากการอักเสบอยู่มากมาย โพรงเหล่านี้จะเห็นได้ชัดกว่านี้ถ้าทำเป็นภาพโทโมแกรมเอกซเรย์ธรรมดาโดยไม่ต้องใช้สมองกลช่วย ลูกศรหมายเลข 4 ชี้ไปที่หลอดคอ ซึ่งจะเห็นว่าเงาทางขวา มาทางค้ำันที่มีโรคหรือเงาทึบมาก ๆ ทั้ง ๆ ที่ผู้ป่วยยืนถ่ายในท่าที่เอียงคอไปทางซ้าย แต่หลอดคอไม่เงาไปอย่างคนปกติ การที่หลอดคอเงาทางขวา ค้ำันที่เป็นโรค หรือที่มีเงาผิดปกติอยู่ในปอด ก็ *แสดงว่า* มี

การเกิดเนื้อเยื่อผังผืดที่แก่จัดมากแล้วทั้งในเนื้อปอดและในเยื่อหุ้มปอดค้ำขวา เป็นเรื่องของการอักเสบเรื้อรังในปอดมากกว่า

**ในการวินิจฉัยโรคโดยเอกซเรย์** นอกจากการสังเกตอย่างละเอียดรอบคอบให้เห็นเงา มหัพยาสภาพของโรคที่มาปรากฏให้เห็นบนฟิล์มแล้ว เรายังอาศัยหลักความเป็นไปได้ สถิติ และความบ่อยของเงาที่ขอบแสดงให้เห็นจากพฤติกรรมของโรคต่างๆ ที่เกิดในปอด และอื่น ๆ อีกด้วย

**สำหรับผู้ป่วยรายนี้** เงาผิดปกติที่เห็นในปอดทั้งสองข้าง เป็นมากที่ปอดขวาส่วนบนๆ พร้อมกับข้อมูลทั้ง 4 (ลูกศร) รังสีแพทย์จึงนึกถึงวัณโรคมากกว่าอย่างอื่น

**ก่อนวันที่ผู้ป่วยถึงแก่กรรม** ได้มีการถ่ายฟิล์มเอกซเรย์ของทรวงอกอีกครั้งหนึ่ง และพบว่าเงาผิดปกติที่เคยเห็นตามที่ได้กล่าวไว้ก็ยังอยู่เหมือนเดิม จึงแสดงชัดเจนขึ้นว่าโรคปอดในผู้ป่วยที่พอมแห่งรายนี้เป็นเรื่องของการอักเสบเรื้อรังของปอด ไม่ใช่ปอดบวม ไม่ใช่ปอดบวมน้ำ จากโรคหัวใจเพราะหัวใจไม่โต (เล็กไปด้วยซ้ำ) ไม่ใช่มะเร็งเพราะไม่เห็นเป็นก้อนนูน ไม่เห็น การตีบหรือตันของทางเดินอากาศ ไม่เห็นต่อมน้ำเหลืองโตหรือลักษณะต่างๆ ของมะเร็ง เพราะ **วัณโรคพบได้บ่อยที่สุด** การนึกถึงการอักเสบเรื้อรังอย่างอื่น จากเชื้อรา ทั่วพยาธิ ฯลฯ นั้น รังสี แพทย์นึกถึงไว้ในอันดับท้ายๆ

**พ.ญ. พรรณพิศ** สาเหตุที่ทำให้เกิดภาพรังสีปอดอย่างนี้ ได้มีดังต่อไปนี้

### Infectious causes

#### 1. Bacteria

Tuberculosis

Nocardiosis

Melioidosis

2. Fungi สำหรับเมืองไทยง่ายกว่าต่างประเทศ เพราะเรามีเชื้อราที่จะก่อให้เกิดโรคที่ปอดและภายในอยู่ไม่มาก เราไม่มี *Coccidioides*, ไม่มี *Blastomycosis* สำหรับรายนี้เชื้อราที่จะให้ภาพรังสีแบบนี้ได้ก็มี

Histoplasmosis

Cryptococcosis

Aspergillosis

#### 3. Helminth ที่พบได้แก่ Lung fluke

**Non infectious Cause** คงจะต้องนึกถึงด้วย เพราะผู้ป่วยอายุมากถึง 85 ปี ลักษณะปอดค่อนข้างน่าจะเป็น Carcinoma

จากที่กล่าวมาทั้งหมด ที่น่าจะเป็นมากที่สุดคือวัณโรค เพราะดูจากลักษณะเรื้อรังของภาพรังสีจากประวัติวิทยาบ้านเรา มีวัณโรค ยิ่งมากกว่า เมื่อเทียบกับอย่างอื่นตามที่กล่าวไว้ แต่แน่ละถ้าไม่มีการตรวจเสมหะ ผู้ป่วยก็ยังมีโอกาสที่จะเป็น Nocardiosis, melioidosis หรืออื่น ๆ

สำหรับ Melioidosis ยังเป็นโรคคิดเชื่อที่จัดว่าพบไม่บ่อย โดยเฉพาะ Pulmonary melioidosis ที่เป็นแบบเรื้อรังหรือไม่มีอาการ ยิ่งพบน้อยมากเมื่อเทียบกับวัณโรคปอดที่มีรายงานจากต่างประเทศ ผู้ป่วยทหารอเมริกันที่เคยไปอยู่เวียตนาม รายงาน Pulmonary melioidosis ไว้ 39 ราย พบว่าลักษณะภาพรังสีปอด พบเป็น

Cavitary lesion 27 ราย คิดเป็นร้อยละ 69

Patchy Infiltrate 12 ราย คิดเป็นร้อยละ 31

Pleural effusion 2 ราย คิดเป็นร้อยละ 5

Hilar adenopathy 1 ราย คิดเป็นร้อยละ 2.5

สำหรับที่ ร.พ. จุฬาฯ ผู้ป่วย Melioidosis ที่เป็นเฉพาะที่ปอด แบบนี้ ยังไม่พบแต่ที่โรงพยาบาลรามธิบดี ศิริราช และที่อื่น มีรายงานบ้าง

สำหรับ Nocardia เป็นแบคทีเรียที่ให้ภาพรังสีปอดแบบนี้ได้เช่นกัน มักพบในผู้ป่วยที่มีภูมิคุ้มกันผิดปกติ ภาพรังสีปอดมีได้หลายแบบ อาจเป็นเหมือนผู้ป่วยรายนี้ซึ่งพบไม่บ่อย ที่พบบ่อย คือเริ่มที่ปอดกลีบล่างก่อน เป็น Infiltrate เล็ก ๆ หรือเป็น Nodule หรือเงากลม ซึ่งต่อไปจะกลายเป็น cavity มีน้อยรายที่เริ่มเป็นที่ปอดกลีบบน

ทั้ง Nocardiosis และ Melioidosis ถ้าไม่มีผลการเพาะเชื้อแบคทีเรีย คงจะไม่มีใครให้การรักษา เพราะพบน้อยมาก เมื่อเทียบกับวัณโรค

สำหรับ Histoplasmosis ในเมืองไทยพบน้อยมากเมื่อเทียบกับต่างประเทศ ที่มีรายงานไว้ในไทยส่วนใหญ่ก็เป็นแบบ Disseminated Histoplasmosis

ส่วน Cryptococcosis มักพบร่วมกับการอักเสบของเยื่อหุ้มสมองด้วย อย่างที่ ร.พ. จุฬาฯ ทุกรายที่พบก็มีทั้ง Pulmonary and meningeal Cryptococcosis ร่วมกัน รายงานจาก ร.พ. อื่น ๆ ก็เช่นกัน ที่จะพบเป็นที่ปอดอย่างเดียวมีน้อยมาก

สำหรับ Aspergillosis มักพบเป็น Fungus ball ที่จะให้ภาพรังสีแบบนี้ มีได้แต่น้อย และมักพบในผู้ที่มีโรคปอดเรื้อรังอยู่

จากทั้งหมดที่กล่าวมานี้ ในเมื่อผู้ป่วยไม่มีเสมหะให้ตรวจ โดยความพบมากน้อยแล้ว คงจะต้องนึกถึงวัณโรคปอดเป็นอันดับหนึ่ง เหมือนในผู้ป่วยรายนี้ที่แพทย์ผู้รักษาให้ยาวัณโรคไป เลยอีก Possibility ก็เนื่องมาจากผู้ป่วยเป็น E. coli septicemia ฉะนั้นเราจะต้องมีคำถามว่าที่ปอด เป็น E. coli lung abscess ได้ไหม คิดว่าคงไม่ใช่ เพราะมีข้อค้าน คือ

1. ถ้าเป็น Lung abscess ผู้ป่วยควรจะมีเสมหะมาก ๆ แต่ในนี้ไม่มีพุดถึงเสมหะ เลย แสดงว่าผู้ป่วย ถ้าไอก็คงไอแห้ง ๆ

2. การติดเชื้อในระบบทางเดินปัสสาวะ โดยเฉพาะจากเชื้อ E. coli ส่วนใหญ่เกิด จากที่เรียกว่า Serum sensitive E. coli ซึ่งเป็น Endogenous E. coli ก็คือมีอยู่แล้วในลำไส้ใหญ่ และมักแพร่พวกนี้ความสามารถที่จะกระจายเชื้อจากเลือดไปเกิดการอักเสบที่อื่นค่อนข้างต่ำ (ไม่ค่อยมี Secondary metastatic infection) จากการ Review Metastatic Infection Secondary to UTI โดย Siroky และพวก ในผู้ป่วย 179 รายที่มี Septicemia from UTI พบว่ามี Metastatic Infection ไปที่ปอดเพียงร้อยละ 2

ปัญหาที่ 3 คือผู้ป่วยมี Renal Impairment เมื่อแรกเข้าอยู่ ร.พ. BUN 44 Creatinine 2.1 ก็สูงนิดหน่อยแล้ว ปกติพออายุ 30-35 ปี Nephron จะเริ่มเหี่ยว Creatinine clearance จะลดประมาณ 8-10 ทุก 10 ปี แต่ค่า Creatinine ในเลือดมักจะปกติ เพราะคนแก่ Muscle mass ลดลง และการสร้าง Creatinine ก็น้อยลง ผู้ป่วยรายนี้อายุมาก มี Systolic hypertension คงจะมี Generalized atherosclerosis และที่ไตก็จะมี arteriolar nephrosclerosis จึงทำให้ BUN, Creatinine สูงเล็กน้อยระหว่างอยู่โรงพยาบาล ค่า BUN, Creatinine ค่อย ๆ สูงขึ้น น่าจะเป็นจากหลาย ๆ สาเหตุ ได้แก่

1. จาก Gentamicin Nephrotoxicity ซึ่งทั่ว ๆ ไปพบร้อยละ 2-10 มักเกิดหลัง จากได้ยาประมาณ 1 สัปดาห์ไปแล้ว เป็น Dose related และมักจะ Reversible ภายใน 1-2 เดือนหลังหยุดยา เพราะ Half life ของ Gentamicin ที่ว่า สั้นเพียง 2-2.5 ชั่วโมง นั่นที่จริง เป็น Half life ตอนแรก (1<sup>st</sup> phase T ½) แต่ Elimination phase ยาวมากถึง 160 ชม. เพราะ ฉะนั้นแม้หยุดยาแล้วยังตรวจพบได้ในปัสสาวะถึง 20 วัน

Factors ที่ส่งเสริมให้เกิด Aminoglycoside nephrotoxicity ได้แก่

1. Volume depletion ซึ่งผู้ป่วยรายนี้ก็มี เพราะระยะหลัง Hematocrit เพิ่มขึ้นโดยที่ผู้ป่วยไม่ได้รับเลือด
2. ยาอื่น เช่น Furosemide, Cephalosporin
3. Hypokalemia
4. ระดับยาในคอนหลัง (Trough level) สูง เช่น ของ Gentamicin เกิน 2 mg/l

Gentamicin และ Aminoglycosides ทุกชนิดขับถ่ายทางไต ระดับยาใน Cortex สูงกว่าในเลือดมากมีรายงานพบสูงถึง 100 เท่า ของระดับในเลือด เมื่อเกิด Nephrotoxicity การเปลี่ยนแปลงที่พบ คือที่ Renal tubules ซึ่งมีได้ตั้งแต่ cloudy swelling, edema, loss of brush border ไปจนถึง focal necrosis สิ่งที่แพทย์จะพบได้ คือ Proteinuria, decreased GFR ต่อไปจึงจะทำให้ BUN, Creatinine เพิ่มขึ้น การตรวจปัสสาวะเมื่อดู Urinary enzymes เช่น Beta-2 microglobulin มีผู้กล่าวไว้ แต่ก็พบได้ในภาวะอื่น เช่น Acute Pyelonephritis การวินิจฉัย Aminoglycoside Nephrotoxicity จะเห็นได้ว่าค่อนข้างยาก เพราะไม่มีการตรวจอะไรจะแน่นอน แม้แต่พยาธิสภาพก็ไม่มีลักษณะพิเศษ

2. ภาวะแทรกซ้อนอย่างหนึ่งที่พบได้ในผู้ป่วย UTI ที่มี Urinary Obstruction คือ Papillary Necrosis ซึ่งเมื่อเกิดแล้วจะทำให้มีการทำลายเนื้อไตได้เร็ว เกิด Renal Insufficiency อย่างรวดเร็ว ซึ่งในผู้ป่วยรายนี้อายุ 85 ปี คงจะมี BPH เหมือนที่ Freidreich รายงานการเกิด Papillary Necrosis รายแรกพบในผู้ป่วย UTI ที่มี BPH ร่วมด้วย และต่อ ๆ มากี่มีรายงานว่า Papillary Necrosis มักพบในผู้ป่วยเบาหวาน กินยาแก้ปวดที่มี Phenacetin และ Sickle Cell disease

แต่ผู้ป่วยที่เกิด Papillary Necrosis มักจะมี Flank Pain อย่างรุนแรง ร่วมกับความดันโลหิตต่ำ ภาวะนี้ถือเป็น Urological Emergency

3. ในระยะต่อ ๆ มาผู้ป่วยเกิดภาวะ Dehydration เพราะซีมาโตคริตเพิ่มขึ้นเรื่อย ๆ ทั้งที่ไม่ได้รับเลือดเลย การที่ผู้ป่วยเกิด Volume Depletion จะทำให้ Renal impairment ซึ่งมีอยู่แล้วแย่ลงไปอีก

ปัญหาสองประการสุดท้าย คือ Systolic Hypertension และ Rt. hemiplegia with unconsciousness จะพุดไปด้วยกันเพราะคิดว่าจะมีความเกี่ยวข้องกัน เพราะผู้ป่วยที่มี Systolic hypertension มีรายงานว่าอัตราการเกิด Cerebrovascular disease สูงกว่าคนที่มีความดันโลหิตปกติมาก วันที่ 16 ผู้ป่วยตกเตียง แล้วจึงมีผู้ตรวจพบว่าผู้ป่วยไม่รู้สึกตัว พร้อมทั้งมี Right hemiplegia ผู้ป่วยตกเตียงแล้วจึงเกิดปัญหาขึ้น หรือว่าเกิดปัญหาขึ้นแล้วจึงล้มตกระทั่งคิดว่าผู้ป่วยคงจะเกิด stroke ก่อน แล้วจึงล้มตกระทั่ง เพราะการที่จะตกจากเตียงสูงแค่นั้นคงไม่ทำให้เกิด Sudden, complete hemiplegia with unconscious

สาเหตุของการไม่รู้สึกตัว และ right hemiplegia ซึ่งเกิดอย่างรวดเร็ว ไม่ใช่ค่อยๆ เกิด หรือค่อยๆ เป็นไปทีละน้อย แล้วถึงที่สุด แสดงว่ากระบวนการนี้น่าจะเป็น Embolic มากกว่า Thrombotic process ใน Embolic cerebrovascular disease มักจะมีพยาธิสภาพอยู่ที่ Cerebral hemisphere เกิด Cerebral infarction ซึ่งรายนี้คงจะอยู่ที่ข้างซ้าย เพราะมี Right hemiplegia

ระยะสุดท้ายก่อนถึงแก่กรรม พบว่าความดันโลหิตต่ำ ตรวจ CBC มี Leukocytosis with left shift อีก ทั้งที่ก่อนหน้านั้นเม็ดเลือดขาวก็อยู่ในเกณฑ์ปกติ คิดว่าตอนนี้ คงจะมี Relapse Acute pyelonephritis อีกซึ่งมักจะเกิดภายใน 2 สัปดาห์ หลังจากหยุดยาปฏิชีวนะ และพบได้บ่อยในผู้ป่วย Acute Pyelonephritis ที่มี Obstruction ของระบบทางเดินปัสสาวะ ขณะเดียวกันไตก็แย่มาก BUN ขึ้นเป็น 124, Creatinine 8.1 และเกิด Metabolic acidosis ผู้ป่วยคงถึงแก่กรรมจาก Sepsis ร่วมกับ Acute renal failure

อีกปัญหาหนึ่งที่อยากจะกล่าวถึง คือ ผู้ป่วยรายนี้ระยะแรกก็มีไข้หนาวสั่น แต่เมื่อรับไว้ในโรงพยาบาลไม่มีไข้อีกเลย ทั้งที่ผู้ป่วยยังมีการติดเชื้ออยู่ โดยเฉพาะอย่างยิ่งมี Septicemia คิดว่าอายุเป็นปัจจัยสำคัญ เพราะผู้ป่วยสูงอายุ ก็มีการเหี่ยวตายของ Neuron โดยเฉพาะ Temperature-sensitive neuron เมื่อมีจำนวนลดน้อยลง การควบคุมหรือการเกิดไข้ เพื่อตอบสนองต่อภาวะการติดเชื้อจะเสียไป

### การวินิจฉัยทางคลินิก

1. Acute, E. coli Pyelonephritis with septicemia
2. Pulmonary Tuberculosis
3. Generalized atherosclerosis
4. Acute Tubular Necrosis

5. Cerebral infarction
6. Benign Prostatic Hypertrophy

### ผลการตรวจศพ นพ. สรรเพชญ

1. **ไต** หนักข้างละ 95 กรัม ขนาดเล็กกว่าปกติ (ปกติโดยเฉลี่ยข้างละ 150 กรัม) ผิวภายนอกขรุขระและมีแผลเป็นลึกเยื่อหุ้มไตลอกยากหน้าตัดพบว่าขอบเขตของ Cortex และ medulla ไม่ชัดเจน พบมีหย่อมสีขาวเทาทั่วๆ ไป ในหน้าตัด พยาธิสภาพทางกล้องจุลทรรศน์ พบหย่อมของเซลล์อักเสบชนิดเรื้อรังปะปนกับเยื่อเกี่ยวพันในเนื้อไต ท่อ renal tubule ขยายออกกว่าปกติ ภายในมีสารสีชมพูขุ่นอยู่ (ภาพ 2) บางแห่งพบมีหินปูนจับ นอกจากนี้ แถว medulla พบหย่อมของเซลล์อักเสบชนิดเฉียบพลันมากมาย ทั้งภายในและภายนอก ท่อ collecting tubule (ภาพ 3) เซลล์ที่ตายท่อ renal tubule ตาย หรือหลุดออกเป็นหย่อมๆ ย้อมพิเศษด้วย Acid fast staining ไม่พบเชื้อแบคทีเรียชนิด acid fast

2. **ปอด** ในช่องปอดทั้ง 2 ข้าง พบน้ำสีเหลืองใส ประมาณข้างละ 500 ซีซี ปอดซ้ายหนัก 310 กรัม ปอดขวาหนัก 450 กรัม ลอยน้ำทั้ง 2 ข้าง หน้าตัดของปอดขวากลับบนพบก้อนกลมสีขาวเทา เส้นผ่าศูนย์กลางขนาด 4 เซนติเมตร ตรงกลางก้อนมีเศษเนื้อตายอยู่ พยาธิสภาพทางกล้องจุลทรรศน์พบลักษณะของ fibrocaseous granuloma มี Langhan's giant cells ทั่วๆ ไป (ภาพ 4) ย้อมพิเศษด้วย Acid fast staining พบ เชื้อแบคทีเรียชนิด Acid fast bacilli มากมาย

3. **หัวใจ** หนัก 450 กรัม ซึ่งโตกว่าปกติ (ปกติโดยเฉลี่ยในผู้ใหญ่ 260-300 กรัม) ผนังของช่องหัวใจล่างซ้าย (left ventricle) หนา 2 เซนติเมตร (ปกติหนา 1.5 เซนติเมตร) ผนังของเวนทริเคิลขวาหนา 0.7 เซนติเมตร (ปกติหนา 0.5 เซนติเมตร) ไม่พบพยาธิสภาพผิดปกติของลิ้นหัวใจ พยาธิสภาพทางกล้องจุลทรรศน์ พบเซลล์กล้ามเนื้อหัวใจโตกว่าปกติ

4. **หลอดเลือดเอออร์ตา** มีพยาธิสภาพของหลอดเลือดแข็ง (atherosclerosis) มากมายและรุนแรงตลอดทั้งท่อ ผนังชั้นในแข็งและแตกออกเป็นผลมีเศษเนื้อตายติดระเกะระกะอยู่ตามขอบแผล พยาธิสภาพจากกล้องจุลทรรศน์พบเศษเนื้อตายพร้อมกับเซลล์อักเสบปะปนกันติดอยู่ที่ขอบแผลผนังชั้นกลางมีเยื่อเกี่ยวพันเพิ่มขึ้น และพบร่องรอยของ cholesterol cleft มากมาย

5. **สมอง** หนัก 1150 กรัม หน้าตัดพบหย่อมสีแดงคล้ำขนาดเส้นผ่าศูนย์กลาง 1 เซนติเมตร ที่ frontal lobe ข้างซ้าย พยาธิสภาพจากกล้องจุลทรรศน์พบเส้นเลือดฝอยขยายออก มีเม็ดเลือดแดงกระจายออกแทรกเข้าไปในเนื้อสมองทั่วไป ซึ่งเป็น ลักษณะของอินฟาร์กต์



### Final Pathologic Diagnosis

Acute and chronic pyelonephritis  
Acute tubular necrosis  
Pulmonary tuberculosis of right upper lobe  
Hypertrophy of heart (450 g.)  
Cerebral infarction (left frontal lobe)  
Generalized arteriosclerosis, moderate

### อ้างอิง

1. พรรณพิศ สุวรรณกุล, พงษ์พีระ สุวรรณกุล, สมใจ เจริญประยูร. เม็ดออยโดสิส การศึกษาทางคลินิก พยาธิวิทยา และจุลชีววิทยา. จุฬาลงกรณ์เวชสาร 2526 กรกฎาคม : 26 (4) ; 237-240
2. Adelman RD, Spangler WL, Beason F, Ishizaki G and Gonzelman GM. Furosemide enhancement of experimental gentamicin nephrotoxicity: comparison of functional and morphological changes with activities of urinary enzymes. J Infect Dis 1979 Sep ; 140 (3) : 342-352
3. Curry EA. Human Nocardiosis. a clinical review with selected case reports. Arch Intern Med 1980 Jan ; 140 (6) : 818-826
4. Grossman CB, Bragg DG, Armstrong D. Roentgen manifestations of pulmonary nocardiosis. Radiology 1970 Aug ; 96 (2) : 325-331
5. Hellebush AA : Renal Papillary Necrosis. JAMA 1969 ; Nov 10 ; 215 : 1098-1100
6. Hurwitz DR, Kesslex WO, Alazraki NP. Gallium-67 imaging to localize urinary tract infections. Br J Radiol 1976 Feb ; 49 (2) : 156-160
7. Jones SR, Smith JW, Sanford JP. Localization of urinary-tract infections by detection of antibody-coated bacteria in urine sediment. N Engl J Med 1974 Mar 14 ; 290 (11) : 591-593
8. Kunin CM. New developments in the diagnosis and treatment of urinary tract infections. J Urol 1975 May ; 113 (5) : 585-594
9. Kunin CM. New methods of detecting Urinary tract infections. Urol Clin N Amer. 1975 ; 2 : 423-435
10. McCabe WR, Carling PC, Bruins S. The relation of K-antigen to virulence of escherichia coli. J Infect Dis 1975 Jan ; 131 (1) : 6-10
11. Schentag JJ, Sutfin TA, Plaut ME, Jusko WJ Early detection of Aminoglycoside nephrotoxicity with urinary beta-2-microglobulin, J Med. (N.Y.) 1978 ; 9 (3) : 201-210

12. Siroky MB, Moylan RA, Austen G, Olsson CA. Metastatic infection secondary to genitourinary tract sepsis. Am J Med 1976 Sep ; 61 (3) : 351-360
13. Wellwood JM, Lovell D, Thompson AE. Renal damage caused by gentamicin : a Study of the effects on renal morphology and urinary enzyme excretion J Pathol 1976 Mar, 118 (3) : 171-182