

Carcinoid tumor and malignant carcinoid syndrome.

สุทธิพร จิตต์มิตรภาพ*
วิเศษ ต่างใจ*

Chittmitrapap S. Tangchai W. Carcinoid tumor and malignant carcinoid syndrome. Chula Med J 1985 Nov ; 29 (11) : 1349 - 1361

Carcinoid tumors are rare neoplasms which occur in many organs, and depending on their site and size, may give rise to a variety of clinical pictures, including the development of the carcinoid syndrome. Typically the carcinoid tumor is a small neoplasm arising in the submucosa. The majority are less than 1 cm. in diameter and only 5-10% are greater than 2 cm. in size. The commonest site is at the appendix, here it is almost benign. The next most common site is in the small bowel which are about one-third malignant.

At Chulalongkorn hospital, there were 20 cases of carcinoid tumors in the past ten years, since 1975 to 1984 (approximately 2 cases per year), and the most common site is the appendix comprising 15 out of 20 cases. Advanced malignant carcinoid tumors with lymph node, spinal and liver metastases were found in three cases. No malignant carcinoid syndrome was reported.

* ภาควิชาศัลยศาสตร์ คณะแพทยศาสตร์ จุฬาลงกรณ์มหาวิทยาลัย

Carcinoid tumor เป็นโรคที่แพทย์พบและรู้จักกันมานานกว่า 100 ปี แต่ก็เป็นโรคที่พบไม่บ่อยนัก โดยเฉพาะในโรงพยาบาลจุฬาลงกรณ์พบได้น้อยมาก ปีละประมาณ 1-2 ราย ต้นกำเนิดและธรรมชาติของเนื้องอกชนิดนี้ เป็นสิ่งที่แพทย์ทั้งในอดีตและปัจจุบันสนใจและได้ทำการศึกษาค้นคว้าเรื่อยมา และมีความรู้ความเข้าใจในโรคนี้มากขึ้น แต่ก็ยังไม่สามารถทราบถึงรายละเอียดบางอย่างได้อย่างชัดเจน การรักษาโรคในบางจุดก็ยังเป็นที่ถกเถียงกันอยู่ บทความนี้มีจุดมุ่งหมายเพื่อแสดงให้เห็นถึงลักษณะและความเป็นไปของโรคซึ่งพบไม่บ่อย เพื่อเป็นแนวทางในการนำไปปฏิบัติรักษาผู้ป่วย นอกจากนั้นยังได้แสดงข้อมูลของผู้ป่วยโรคนี้ของโรงพยาบาลจุฬาลงกรณ์ในระยะ 10 ปีที่ผ่านมาด้วย

ประวัติ^(1,2)

ค.ศ. 1888 Otto Lubarsch เป็นคนแรกที่ได้รับเกียรติว่ารายงานผู้ป่วยที่มีลักษณะเหมือนโรค carcinoid tumor อย่างชัดเจนเป็นรายแรก

ค.ศ. 1909 Siegfried Oberndorfer ใช้ชื่อ "Karzinoide" เป็นคนแรกโดยหมายความถึงลักษณะของเนื้องอกที่คล้ายมะเร็ง (Carcinoma) แต่เชื่อว่าไม่ใช่มะเร็ง (Benign nature)

ค.ศ. 1910 Huebschmann ตั้งสมมติฐานว่าเนื้องอก Carcinoid มาจาก Enterochromaffin cells (เรียกโดย Ciaccio ค.ศ. 1906) หรือ Kultschitzky's cell (เรียกโดย Kultschitzky ค.ศ. 1897)

ค.ศ. 1914 Masson สามารถแสดงให้เห็น granules ใน Kultschitzky's cell และเซลล์ของเนื้องอก carcinoid โดยใช้ Silver stain ทำให้เกิดชื่อที่เรียกว่า "Argentaffin Tumor"

ค.ศ. 1952 Biörch ได้รายงานผู้ป่วยที่มีเนื้องอก carcinoid ที่ลำไส้เล็กส่วนปลาย (Ileum) ร่วมกับการแพร่กระจายไปยังตับว่ามีอาการเขียว และพบความผิดปกติของลิ้นหัวใจเป็น Pulmonary และ Tricuspid insufficiency นับเป็นรายงานแรกที่กล่าวถึง Functioning carcinoid tumor แต่ไม่ได้ค้นคว้าถึงความสัมพันธ์ระหว่างอาการและเนื้องอก carcinoid

ค.ศ. 1953 Rosebaum จากสหรัฐอเมริกา Isler กับ Hedinger จากสวีเดนแลนด์ และ Thorson จากสวีเดน จำนวน 3 กลุ่มได้กล่าวอธิบายถึง Malignant carcinoid syndrome ว่าเกิดจากการมี serotonin เพิ่มขึ้น

หลังจากนั้นก็มีการศึกษาโรคนี้กันเรื่อยมาทั้งในแง่ธรรมชาติของโรคและวิธีการในการรักษาให้ได้ผลดีที่สุด และจนกระทั่งปัจจุบันนี้เนื้องอก carcinoid ก็ยังคงเป็นโรคที่น่าสนใจและมีความสำคัญที่ควรศึกษาและติดตาม แม้จะพบไม่มากนักจากเหตุผล 2 ประการคือ

1. เนื้องอกนี้เป็นส่วนหนึ่งของ Amine precursor uptake, decarboxylase (APUD) system ซึ่งสามารถหลั่งสาร Amines และ polypeptide hormones อันเป็นผลให้เกิดอาการของ Malignant carcinoid syndrome และเป็นจุดน่าสนใจเกี่ยวกับ chemical complex และธรรมชาติของเนื้องอกกับสารที่สร้างขึ้น

2. จุดกำเนิดของเนื้องอกชนิดนี้ที่มาจากเซลล์ enterochromaffin แต่จะเป็นที่ส่วนใดเพราะในระยะหลังมีรายงานว่าพบในที่ต่าง ๆ กันไป นอกเหนือไปจากในระบบทางเดินอาหาร นอกจากนั้นการประเมินเกี่ยวกับ Malignant potential ของเนื้องอกนี้ก็ยังไม่กระจ่างแจ้งก่อให้เกิดปัญหาการรักษาในบางกรณี

พยาธิสรีรวิทยา (Pathophysiology)

การเกิดเนื้องอก carcinoid นั้น มีผู้อธิบายถึง origin ไว้หลาย ๆ แบบ บ้างว่ามาจาก pancreatic rests, จาก Remnant ของ Omphalomesenteric duct จาก heterotopic embryonic material หรือจาก Auerbach's plexus แต่ที่มีผู้เห็นพ้องมากที่สุด คือมาจากเซลล์ของ Crypts of Lieberkühn ซึ่งได้แก่ Kultschitzky หรือ Enterochromaffin cell ทั้งนี้ยืนยันจากการที่พบ cytoplasmic granules ซึ่งติดสีเข้มเมื่อย้อมด้วย Ammoniacal silver nitrate ทั้งในเซลล์ของเนื้องอก Carcinoid และ เซลล์ Enterochromaffin

ในคน เซลล์ Enterochromaffin เกิดในชั้น epithelium ของระบบทางเดินอาหารตั้งแต่บริเวณ cardia ของกระเพาะอาหารไปจนถึงบริเวณ Anus เช่นเดียวกับในระบบทางเดินน้ำดีและในท่อตับอ่อน โดยจะพบมากที่สุดใน Crypts of Lieberkühn และ พบเซลล์ดังกล่าวหนาแน่นที่บริเวณไส้ติ่ง เท่าที่ผ่านมา ยังไม่เคยมีรายงานว่าพบเนื้องอก Carcinoid ที่เกิดจากบริเวณที่ไม่มี Kultschitzky อันเป็นสิ่งที่ช่วยยืนยันความเห็นนี้

พยาธิสภาพ (Pathology)^(1,3)

จากลักษณะที่ดูด้วยตาเปล่า ส่วนมากมักเป็น

ก้อนเนื้องอกขนาดเล็กค่อนข้างแข็ง (Firm consistency) สีค่อนข้างเหลือง (เนื่องจากมีไขมันปนอยู่ในปริมาณสูง) ถ้าอยู่ในระบบทางเดินอาหารมักจะมีลักษณะเริ่มเป็นก้อนเล็ก ๆ อยู่ในชั้น Submucosa และเมื่อขนาดโตขึ้น จะแทรกเข้าไปในชั้นกล้ามเนื้อจนถึง serosa บางครั้งแสดงให้เห็นเป็นลักษณะ polypoid ยื่นเข้ามาภายใน lumen ของลำไส้โดยที่ชั้น mucosa มักจะยังคงปกติ ลักษณะที่เป็นแผล (ulceration), การตีบแคบลง (constriction หรือ Annular) อาจพบได้บ้างแต่น้อย จากหน้าตัดมักให้ลักษณะกลมกลืนเป็นเนื้อเดียว (Homogeneous) ไม่ค่อยพบลักษณะ necrosis และไม่เห็น capsule ชัดเจน

ลักษณะเมื่อดูด้วยกล้องจุลทรรศน์ จะมีลักษณะเฉพาะเป็นเนื้องอกที่ประกอบด้วยกลุ่มของเซลล์ขนาดเล็ก รูปร่างและขนาดจะเท่ากันหมด (Uniform) เป็นรูปกลม หรือหลายเหลี่ยม เรียงตัวอยู่หนาแน่น โดยไม่พบ degeneration เป็นแบบ "Nests of cells" บางครั้งจับเป็นกลุ่มก้อน โดยมี peripheral palisade หรือ อาจเห็นเซลล์เรียงเป็นแถวแบบ "Ribbons" หรือเป็นกลุ่มเซลล์เล็ก ๆ แทรกเข้าไปใน fibroblastic stroma (ดูรูปที่ 1)

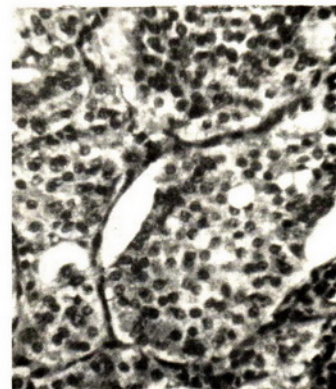
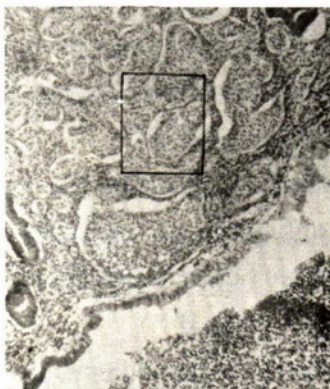


Figure 1 Microscopic findings of carcinoid tumor,
a) Low power b) High power

เมื่อพิจารณาคนที่เซลล์จะพบว่า นิวเคลียสค่อนข้างกลมอยู่ตรงกลาง Nuclear membrane ชัดเจน และมี fine strippled chromatin ซึ่งติดสีน้ำเงินเข้มอยู่ภายใน บางครั้งอาจพบลักษณะ Mitosis หรือ Multinucleate หรือ bizarre ของนิวเคลียสได้แต่ไม่บ่อยนัก ส่วนไซโตพลาสซึมมีสีชมพูจาง ๆ ประกอบด้วย granules สีชมพูมากมาย granules เหล่านี้จะติดสีต่าง ๆ กันออกไปตามแต่ปฏิกิริยากับสารเคมีที่ใช้ย้อม เช่น ติดสีน้ำตาลดำ เมื่อย้อมด้วย Ammoniacal silver nitrate (Argentaffin reaction), ติดสีน้ำตาลด้วยโปรตัสเซียมโบโครเมต และติดสีดำเมื่อย้อมด้วย Iron hematoxylin (Siderophillic) ปฏิกิริยา Argentaffin (Masson method) เป็นวิธีที่ใช้กันมากที่สุดในการยืนยันการวินิจฉัยโรคเนื้องอก carcinoid อย่างไรก็ตามเนื้องอก carcinoid บางครั้งก็อาจจะไม่ปรากฏปฏิกิริยา argentaffin ได้

จากความรู้ที่ว่าเนื้องอก carcinoid เป็นเนื้องอกของ APUD system (ซึ่งระยะหลังรวมเรียกว่า Apudoma และมีเนื้องอกหลายประเภทจัดในกลุ่มนี้) ซึ่งมีลักษณะพิเศษในเรื่องของ biochemical aspects ปัจจุบันจึงได้มีการนำวิธีตรวจด้วยกล้องจุลทรรศน์อิเล็กตรอน (Electron microscope) มาใช้หา neurosecretory granules เพื่อช่วยยืนยันการวินิจฉัยโดยจะเห็นลักษณะเฉพาะที่สำคัญเป็น electron-dense intracytoplasmic granules ซึ่งเป็นแบบ membrane-bound ขนาดและรูปร่างต่าง ๆ กันกระจัดกระจายอยู่ในเซลล์ของเนื้องอก^(4,5) ดังนั้นการศึกษาทางพยาธิวิทยาพร้อมกับกล้องจุลทรรศน์อิเล็กตรอนจึงนับว่ามีประโยชน์มากที่สุดในการวินิจฉัย

นับเป็นเวลานานพอควรตั้งแต่เริ่มพบโรคนี้ และได้แบ่งเนื้องอก carcinoid เป็นทั้ง Benign และ Malignant แต่ก็ไม่มีใครที่จะสามารถให้

หลักเกณฑ์ในการแบ่งได้อย่างชัดเจน จนในปี ค.ศ. 1956 MacDonald⁽⁶⁾ ได้ศึกษาพยาธิวิทยาของโรคนี้อย่างละเอียด และให้ความเห็นว่าเนื้องอก carcinoid มีแนวโน้มว่าเป็น Malignant ได้เมื่อเจริญเติบโตขึ้นเรื่อย ๆ การจะใช้หลักเกณฑ์ปกติเช่น Anaplasia หรือ Mitosis ของเซลล์ ไม่สามารถนำมาใช้ได้กับเนื้องอก carcinoid การจะบ่งบอกถึง Malignant จึงต้องอาศัยทั้งหลักฐานการแพร่กระจายไปยังที่อื่นที่พบเห็นจากการผ่าตัดหรือการลุกลามของเนื้องอกไปยังบริเวณใกล้เคียง รวมทั้งการตรวจทางกล้องจุลทรรศน์ที่แสดงให้เห็นการลุกลามดังกล่าว ซึ่งแม้ว่าจะไม่ถูกต้องทั้งหมด แต่ก็นำมาใช้เป็นหลักในปัจจุบันซึ่งยังไม่มีผู้ใดสามารถชี้แจงได้ดีกว่า

ลักษณะทางคลินิก

เนื่องจากเป็นโรคที่พบได้น้อย จึงไม่สามารถจะบอกถึงอุบัติการณ์ได้แน่นอน รายงานที่ใหญ่ที่สุดมีผู้ป่วยจำนวน 2,837 ราย จากประมาณ 100 โรงพยาบาลในระยะเวลา 22 ปี⁽⁷⁾ สำหรับโรงพยาบาลจุฬาลงกรณ์เท่าที่รวบรวมภายในระยะเวลา 10 ปี (พ.ศ. 2517-พ.ศ. 2527) พบทั้งสิ้น 20 ราย หรือปีละประมาณ 2 ราย

อัตราการเกิดโรคในชายและหญิงไม่แตกต่างกันมากนัก อัตราส่วนชายต่อหญิง เท่ากับ 0.3 ต่อ 1 ถึง 2 ต่อ 1^(7,8) ทั้งนี้สังเกตได้ว่าขึ้นกับตำแหน่งที่เกิดเนื้องอกด้วย (ดูตารางที่ 1)

อายุที่พบขึ้นกับอวัยวะที่มีพยาธิสภาพ ถ้าเป็นที่ไส้ติ่งมักพบในผู้ป่วยอายุน้อย และถ้าพิจารณาอายุโดยเฉลี่ยแล้วพบว่าน้อยกว่าในกลุ่มที่เป็นมะเร็งของอวัยวะนั้น ๆ⁽⁷⁾ (ดูตารางที่ 1)

ผู้ป่วยประมาณครึ่งหนึ่งไม่ปรากฏอาการ วินิจฉัยได้จากการผ่าตัดพบหรือระหว่างการตรวจและ

Table 1 Comparison of carcinoid with other malignancies⁽⁷⁾

	% carcinoid of all malignancies	Male/Female Ratio		Average age (year)	
		Carcinoid	other malig	Carcinoid	other malig.
Stomach	0.3	0.9	1.6	62.4	68.6
Small intestine	33.7	1.3	1.4	63.4	61.6
Appendix	77.3	0.3	0.9	35.7	59.6
Colon	0.3	2.0	0.9	60.2	67.8
Rectum and Sigmoid	1.3	1.1	1.2	52.1	66.6
Lung + Bronchi	0.6	0.8	4.1	50.5	63.2

การตรวจทางห้องปฏิบัติการหรือการถ่ายภาพรังสี^(1,8,9,10) เช่น จากการทำ Proctoscope, การถ่ายภาพรังสีทรวงอก เป็นต้น จากรายงานต่าง ๆ^(11,12,13) เนื้องอก carcinoid ที่พบที่ไส้ติ่งนั้นประมาณ 50 เปอร์เซ็นต์ วินิจฉัยว่าเป็นไส้ติ่งอักเสบและนำไปผ่าตัด ซึ่งบางรายก็พบมีการอักเสบร่วมด้วย เชื่อว่าเกิดจากการมี Fibrosis และอุดตันก่อให้เกิดการอักเสบอีก 50 เปอร์เซ็นต์พบจากการตัดไส้ติ่งออกขณะทำผ่าตัดอื่น ๆ โดยเฉพาะการผ่าตัดทางสูติรีเวช แต่ประสบการณ์จากโรงพยาบาลจุฬาลงกรณ์นั้น carcinoid ที่ไส้ติ่งที่พบจาก Incidental Removal มี 3 รายจากจำนวนผู้ป่วย 15 ราย โดยพบร่วมกับการผ่าตัดทางสูติรีเวช 1 ราย อีก 2 ราย พบร่วมกับการผ่าตัด Right hemicolectomy จากการวินิจฉัยว่ามีก้อนที่ส่วนต้นของลำไส้ใหญ่ส่วน Transverse 1 รายซึ่งเป็น Submucosal ส่วนอีกรายพบเป็น carcinoid ของบริเวณนั้นร่วมกับที่ไส้ติ่งที่เหลือ 12 รายมาด้วยอาการคล้ายผู้ป่วยไส้ติ่งอักเสบ เมื่อคิดเทียบการพบเนื้องอก carcinoid กับการผ่าตัดไส้ติ่งของโรงพยาบาลจุฬาลงกรณ์ในระยะเวลา 10 ปีประมาณ 7,000 ราย พบว่าอุบัติการ

ประมาณ 0.3% น้อยกว่าที่เคยมีผู้ศึกษาไว้ว่าพบประมาณ 0.5%⁽¹⁴⁾

เนื้องอก carcinoid บริเวณลำไส้เล็กประมาณ 30% มีอาการของการอุดตันแบบไม่สมบูรณ์ เนื่องจากการตีบหรือแคบลง บางครั้งเป็นจุดนำให้เกิดลำไส้กลืนกัน (Intussusception) อาการที่พบได้แก่ปวดท้องทั่ว ๆ ไป เป็นพัก ๆ ตำแหน่งไม่แน่นอน บางครั้งอาจให้อาการเลือดออกในระบบทางเดินอาหารได้ แต่ก็น้อยมาก^(15,16)

เนื้องอก carcinoid ของลำไส้ใหญ่ทั้งส่วน Colon และ Rectum จะให้อาการและอาการแสดงแบบเดียวกับมะเร็งในบริเวณนี้ แตกต่างกันตรงที่ไม่ค่อยพบว่ามีเลือดออก เนื่องจากพยาธิสภาพอยู่ในชั้น Submucosa^(2,10,17,18) ส่วนที่พบที่กระเพาะอาหารมักเป็นที่บริเวณ Antrum เป็นก้อนขอบเขตชัดเจน และที่พบบริเวณลำไส้เล็กส่วนคูโอดินั้น อาจมาด้วยอาการของ Duodenal ulceration หรือมีการอุดตันของลำไส้หรืออุดตันทางเดินน้ำดี ผู้ป่วยโรคนี้อาจมาด้วยอาการของ Malignant carcinoid syndrome ซึ่งจะได้กล่าวละเอียดต่อไปในภายหลัง

ลักษณะเฉพาะของเนื้องอก carcinoid

จะได้แยกกล่าวเป็นหัวข้อดังต่อไปนี้คือ

1. ตำแหน่ง

จากรายงานต่าง ๆ ที่รวบรวมไว้^(1,3,6,7,10,19,20)

ข้อมูลส่วนมากใกล้เคียงกันคือ พบว่า ไส้ติ่งเป็นตำแหน่งที่เกิด carcinoid มากที่สุด รองลงมาได้แก่ ลำไส้เล็ก (Jejunum-ileum) และลำไส้ใหญ่ส่วนปลาย (Rectum) อวัยวะนอกกระบบทางเดินอาหารที่พบบ่อยได้แก่ ปอด หลอดลม และรังไข่ ยกเว้นบางรายงานที่พบ carcinoid ที่ Rectum มากที่สุด รองลงมาจึงเป็นที่ไส้ติ่ง⁽⁹⁾ ในโรงพยาบาลจุฬาลงกรณ์ ในระยะเวลา 10 ปี มีผู้ป่วยจำนวนน้อยเพียง 20 ราย แต่ก็พบลักษณะคล้ายคลึงกันคือ พบที่ไส้ติ่งมากที่สุด ตำแหน่งลำไส้เล็กที่พบเนื้องอก carcinoid นั้นสังเกตได้ว่าพบมากขึ้นเป็นลำดับเมื่อห่างจาก Ligament of Treitz มากขึ้น พยาธิสภาพที่พบที่ Ileum มากเป็นประมาณ 8 เท่าของที่พบที่ Jejunum⁽²⁾ ตำแหน่งและสัดส่วนที่พบแสดงเปรียบเทียบไว้ดังตารางที่ 2 อวัยวะอื่น ๆ ที่มีผู้รายงานว่าพบเนื้องอกชนิดนี้อีกได้แก่กล่องเสียง⁽²¹⁾ อัณฑะ⁽²²⁾ ท่อปัสสาวะ⁽⁹⁾ และต่อมไทมัส⁽²³⁾

เมื่อเปรียบเทียบระหว่างเนื้องอก carcinoid กับมะเร็งชนิดอื่น เห็นได้ว่าอัตราส่วนแตกต่างกันไปตามอวัยวะที่เป็นโรค ไส้ติ่งและลำไส้เล็กเป็นตำแหน่งที่มีเนื้องอก carcinoid ในอัตราที่สูงเมื่อเปรียบเทียบกับมะเร็งที่อวัยวะนี้⁽⁷⁾ คงเนื่องจากมะเร็งบริเวณนี้พบได้ค่อนข้างน้อย สัดส่วนอื่น ๆ แสดงไว้ดังตารางที่ 1 ซึ่งได้เปรียบเทียบเกี่ยวกับอัตราส่วนชายต่อหญิงและอายุเฉลี่ยของผู้ป่วยเนื้องอก carcinoid กับมะเร็งของอวัยวะนั้น ๆ ด้วย

2. ขนาด

เนื้องอก carcinoid มักพบว่า มีขนาดเล็กแต่ส่วนมากไม่ได้บอกขนาดแน่นอนไว้ มีบางรายงาน^(9,15)

ที่แสดงว่า 60-75% มีขนาดเท่ากับหรือเล็กกว่า 1 ซม. 15-20% มีขนาด 1-2 ซม. และ 5-10% มีขนาดใหญ่กว่า 2 ซม. เนื้องอก carcinoid ขนาดใหญ่มักพบในลำไส้เล็ก ขณะที่ขนาดเล็กพบที่ไส้ติ่ง, ลำไส้ใหญ่ส่วน rectum และหลอดลม สำหรับผู้ป่วยของโรงพยาบาลจุฬาลงกรณ์ ส่วนมากไม่ได้รายงานขนาดไว้ เนื่องจากมีขนาดเล็ก พบเป็น focus หรือ foci ของ carcinoid จากการตรวจทางพยาธิวิทยา มีจำนวน 4 รายที่บอกขนาดได้แก่ เนื้องอกที่ Duodenum และ Ileum มีขนาด 1 ซม., 1 รายที่ไส้ติ่งมีขนาด 2 ซม., อีก 1 รายที่พบ 2 แห่งคือที่ไส้ติ่ง ขนาด 6×3×2.5 ซม. และที่ลำไส้ใหญ่ขนาด 3×5 ซม.

3. Multiplicity

พบได้ไม่บ่อยนัก อุบัติการณ์การเกิดเนื้องอก carcinoid มากกว่า 1 แห่ง พบได้ 16-33%^(2,16,24) ซึ่งน่าจะเป็นไปได้ เพราะเป็นเนื้องอกที่มี Endocrine origin จึงมีโอกาสเกิดได้หลาย ๆ แห่งพร้อม ๆ กันในตำแหน่งที่มีเซลล์ Enterochromaffin การเกิดเนื้องอกที่หลายตำแหน่งซึ่งอาจเป็นในอวัยวะเดียวกันหรือต่างอวัยวะมักเกิดในลำไส้เล็ก หรือมีลำไส้เล็กเป็นตำแหน่งร่วม (common Location) เนื้องอก carcinoid ที่ไส้ติ่งและ Rectum มักพบว่า มีเพียงแห่งเดียวมี Multiplicity เพียง 4.2%^(11,17,25) ยังไม่มีรายงานใดที่กล่าวถึงความสัมพันธ์ระหว่างขนาดของเนื้องอกกับ Multiplicity จากผู้ป่วยที่พบในโรงพยาบาลจุฬาลงกรณ์พบว่ามีเพียงรายเดียวที่มีเนื้องอก carcinoid 2 แห่ง ทั้งที่ Transverse colon และไส้ติ่ง

4. Concurrent or Associated Neoplasms

หลายรายงานได้กล่าวถึงการพบมะเร็งหรือเนื้องอกอื่น ๆ ในผู้ป่วยที่เป็นเนื้องอก Carcinoid

Table 2 Sites of carcinoid tumors

Report Sites	Cheek and Wilson (1)		Cheek and Wilson U. of Tennessee		Godwin (7), NCI** 1975				Zeitels (9) 1982		Chula 1984	
	cases	%	case	%	ERG**		THCS**		%	%	cases	cases
					cases	%	cases	%				
Esophagus	1	-	-	-	-	-	-	-	-	-	-	-
stomach	93	2	1	2.25	42	19	1.96	19	1.96	1	-	-
Duodenum	135	5	3	1.77	33	22	2.27	22	2.27	5	1	1
Jejunum	1,032	39	22.2	1.02	19	19	1.96	19	1.96	4	-	-
Ileum				10.81	202	134	13.81	134	13.81	28	1	1
Mechel's *****	42	1	0.6	-	-	-	-	-	-	-	-	-
Small int. NOS	-	-	-	5.30	99	70	7.22	70	7.22	-	-	-
Appendix	1,686	70	41	43.90	820	340	35.05	340	35.05	12	15	15
Ileocecum	-	-	-	0.75	14	-	-	-	-	-	-	-
Cecum	-	-	-	2.68	50	29	2.99	29	2.99	-	-	-
Ascending colon	-	-	-	1.18	22	10	1.03	10	1.03	-	-	-
Transverse	-	-	-	0.75	14	3	0.31	3	0.31	-	2	2
Descending	-	-	-	0.21	4	3	0.31	3	0.31	-	-	-
Sigmoid	-	-	-	1.23	23	13	1.34	13	1.34	-	-	-
Rectosigmoid	-	-	-	0.80	15	2	0.21	2	0.21	-	-	-
Rectum	592	29	17	15.04	281	119	12.27	119	12.27	29	-	-
Large intestine NOS	91	14	8	0.48	9	9	0.93	9	0.93	5	-	-
Intestine NOS	-	-	-	0.59	11	6	0.62	6	0.62	-	-	-
Ovary	34	1	0.6	-	-	3	0.31	3	0.31	-	-	-
Lung, Bronchi	-	9	9	10.22	191	137	14.12	137	14.12	13	1	1
Pancreas	2	1	0.6	-	-	-	-	-	-	-	-	-
Biliary System	10	-	-	0.10	2	-	-	-	-	-	-	-
Others	-	-	-	0.86	16	34	3.51	34	3.51	4	1	1
All sites	3,718	171	100	99.99	1,867	970	100	970	100	100	20	20 (1case-2sites)

* Collected series of many information

** National cancer Institute

*** End Results group

**** Third National Cancer survey

อุบัติการณ์แตกต่างกันไปขึ้นกับวิธีการในการศึกษา เช่น พบจากการตรวจศพ (Autopsy) มากกว่าจากการวินิจฉัยทางคลินิก นอกจากนั้นยังพบว่ามีอุบัติการณ์แตกต่างกันในแต่ละอวัยวะรายงานจาก National Cancer Institute ของสหรัฐอเมริกา⁽⁷⁾ พบว่าลำไส้เล็ก และลำไส้ใหญ่ มีเนื้องอกหรือมะเร็งอื่นร่วมกับเนื้องอก Carcinoid บ่อยที่สุด (16% จาก 970 ราย และ 10% จาก 1,867 ราย ตามลำดับ) ถ้านับรวมทุกอวัยวะแล้วพบอุบัติการณ์ 7-8% ซึ่งประมาณ 30-50% ของ concurrent tumor อยู่ในระบบทางเดินอาหาร รองลงมาได้แก่ มดลูก ที่โรงพยาบาลจุฬาลงกรณ์พบ 1 รายที่มีเนื้องอก carcinoid ของไส้ติ่งร่วมกับ Lipoma ของลำไส้ใหญ่

5. Malignancy and Extent of lesions

ดังได้กล่าวมาแล้วว่าเนื้องอกชนิดนี้มีลักษณะเป็นทั้ง Benign และ Malignant ยิ่งรายงานระยะหลังก็พบหลักฐานการแพร่กระจาย (Metastasis) ของเนื้องอกนี้มากขึ้น ข้อชี้บ่งว่าเนื้องอกนี้เป็นเนื้อร้าย (Malignancy) ยังไม่มีผู้ใดสามารถให้หลักเกณฑ์การพิจารณาได้แน่นอน ดังเช่นเนื้องอกอื่น ๆ โดยทั่วไปต้องอาศัยหลักฐานหลาย ๆ อย่างประกอบกัน^(7,10) อัตราการแพร่กระจายที่พบก็แตกต่างกันไป มีข้อมูลหลายอย่างที่น่าสนใจคือเนื้องอกที่มีขนาดเล็กกว่า 1 ซม. มีการแพร่กระจายเพียง 2-7% ขนาด 1-2 ซม. มีการแพร่กระจาย 27-50% และประมาณ 70-90% ของเนื้องอกขนาดใหญ่กว่า 2 ซม. มีการแพร่กระจายออกไป^(9,15,17) นอกจากนั้นคือเนื้องอก carcinoid ที่ลำไส้เล็กและลำไส้ใหญ่ มีการแพร่กระจายประมาณ 40-70% ในขณะที่เนื้องอกนี้ของไส้ติ่ง พบการแพร่กระจายเพียง 5%^(7,11) ทั้งนี้แสดงว่า ขนาดและตำแหน่งที่พบมีส่วนสัมพันธ์กับการแพร่กระจายของเนื้องอก carcinoid

นอกจากนั้นยังมีผู้ให้ข้อสังเกตว่า ผู้ป่วยที่พบเนื้องอกนี้หลาย ๆ ตำแหน่ง (Multiplicity) มีการแพร่กระจายสูงขึ้น⁽¹⁵⁾ และจากลักษณะทางพยาธิวิทยาเกี่ยวกับการแทรกกระจายไปในผนังลำไส้ (Depth of invasion or penetration) ก็สามารถช่วยบ่งบอกได้ ในกรณีที่เนื้องอกยังคงอยู่ในชั้น Submucosa มักจะยังไม่แพร่กระจาย ขณะที่ถ้าเนื้องอกแทรกเข้าไปเลยชั้น serosa แล้ว มีอัตราการแพร่กระจายสูงถึงประมาณ 70%⁽⁹⁾

การแพร่กระจายแบ่งเป็น Regional Metastasis ได้แก่การแพร่กระจายไปยังเนื้อเยื่อข้างเคียงหรือต่อมน้ำเหลืองบริเวณนั้น กับ Distant Metastasis ได้แก่การแพร่กระจายไปยังต่อมน้ำเหลืองที่ไกลออกไป หรือไปยังตับ ปอด และสมอง เมื่อนับรวมทุกอวัยวะแล้ว เนื้องอก carcinoid ที่พบส่วนมากยังไม่แพร่กระจาย มีเพียง 25% ที่แพร่กระจายออกไปเท่านั้น

ที่โรงพยาบาลจุฬาลงกรณ์ มีผู้ป่วย 3 ราย ที่พบว่ามีการแพร่กระจายไปแล้ว รายแรกเป็นเนื้องอก carcinoid ที่ Transverse colon และกระจายไปยังต่อมน้ำเหลืองทั่วไปในช่องท้องรวมทั้งที่ตับส่วนอีกรายเป็นเนื้องอก carcinoid 2 แห่ง ที่ไส้ติ่ง และ colon มีการแพร่กระจายที่ตำแหน่งไปยังเนื้อเยื่อและต่อมน้ำเหลืองใกล้เคียง รวมทั้งพบการแพร่กระจายไปยังตับอ่อน รายสุดท้ายเป็นเนื้องอก carcinoid ที่ตับและแพร่กระจายไปยังกระดูกสันหลังและไขสันหลัง

การวินิจฉัย

ส่วนมากได้ภายหลังผ่าตัด ไม่มีวิธีการพิเศษใดที่จะช่วยวินิจฉัยให้ได้แน่นอน นอกจากจะบ่งบอกว่ามีก้อนเนื้องอกเท่านั้น

วิธีการรักษา

การรักษาขั้นต้นได้แก่การผ่าตัด ซึ่งทำมากหรือน้อย ตั้งแต่การตัดเอาเนื้องอกให้ได้ขอบเขตที่พอเพียงไปจนถึงการตัดอวัยวะที่เป็นออกทั้งส่วนรวมทั้ง เนื้อเยื่อใกล้เคียงและต่อมน้ำเหลืองบริเวณนั้น ขึ้นกับพยาธิสภาพที่พบ การผ่าตัดเพื่อรักษาเนื้องอกนี้ทำมากกว่า 90% ของผู้ป่วยเทียบกับมะเร็งชนิดอื่น ๆ ที่ใช้วิธีผ่าตัดรักษาเบื้องต้นได้ประมาณ 60-70% ทั้งนี้คงเพราะ carcinoid tumor มีการแพร่กระจายน้อยกว่า

การพิจารณาเลือกใช้วิธีการผ่าตัดรักษา ขึ้นกับความโน้มเอียงว่าเนื้องอก carcinoid นั้นมีโอกาสเป็น Malignancy หรือแพร่กระจายได้มากน้อยเพียงใด (ดูหัวข้อ Malignancy และ extent of lesion) เนื้องอก carcinoid ที่มีขนาดเล็กกว่า 1 ซม. อาจจะทำ Local Excision ก็เพียงพอแต่ในกรณีที่เป็นที่ลำไส้เล็ก หรือลำไส้ใหญ่ ที่มีรายงานว่ามีโอกาสแพร่กระจายได้มาก อาจทำ Segmental Resection ของลำไส้ส่วนนั้น ๆ ร่วมกับ Mesentery และต่อมน้ำเหลืองใกล้เคียง ซึ่งก็พบว่าข้อแทรกซ้อนไม่แตกต่างกันแต่อย่างไร

ในกรณีที่พบก้อนเนื้องอกขนาดใหญ่กว่า 1 ซม. ต้องพยายามหาว่ามีการแพร่กระจาย หรือมีเนื้องอกที่บริเวณอื่นอีกด้วยหรือไม่ เพราะมีโอกาสแพร่กระจายไปได้มาก ซึ่งในกรณีดังกล่าวควร เลือกทำผ่าตัดให้มากเพียงพอ เช่น ถ้าเป็นที่ลำไส้เล็กส่วนปลาย (Terminal Ileum) ก็ควรทำ (Right Hemicolectomy) หรือถ้าเป็นที่ลำไส้ใหญ่ ก็พิจารณาทำผ่าตัดเหมือนมะเร็งของลำไส้ใหญ่ส่วนนั้น ๆ (26,27)

วิธีการรักษาเนื้องอก carcinoid ที่บริเวณทวารหนัก(17,25,18) ถ้าขนาดเล็กกว่า 2 ซม. และจากการทำ Biopsy พบว่าเนื้องอกไปลุกลามถึงชั้นของกล้ามเนื้อ (Muscularis) สามารถให้การรักษา

โดยทำเพียงตัดเอาเนื้องอกออก (Local excision) แต่ถ้าขนาดใหญ่กว่านั้นหรือพบว่าลุกลามไปยังชั้นกล้ามเนื้อ ควรจะทำ Abdominoperineal Resection

ส่วน carcinoid ที่ไส้ติ่ง มักมีปัญหาว่าจะต้องผ่าตัดใหม่อีกหรือไม่ เพราะการวินิจฉัยเกือบทั้งหมดได้จาก การตรวจทางพยาธิวิทยาหลังจากผ่าตัดเอาไส้ติ่งออกแล้ว ส่วนมากยอมรับว่าการทำ Simple Appendectomy พอเพียงแล้วสำหรับการรักษา ยกเว้นว่าจะพบการแพร่กระจายไปยังเนื้อเยื่อใกล้เคียงหรือต่อมน้ำเหลือง หรือเนื้องอกมีขนาดใหญ่กว่า 2 ซม. (10,11) แต่ก็มีหลายรายงาน(12,13) ที่แสดงให้เห็นว่าเนื้องอกที่มีขนาดเล็กกว่า 2 ซม. ก็ยังพบการแพร่กระจายไปยังต่อมน้ำเหลืองแล้ว และเสนอให้ทำผ่าตัดอีกครั้ง โดยทำ Ileocelectomy หรือ Right hemicolectomy ในรายที่พบว่าเนื้องอกลุกลามไปยัง Mesoappendix หรือเนื้องอกอยู่ที่โคนไส้ติ่ง เพราะสามารถพิจารณาได้ง่ายและแน่นอนกว่า การดูการลุกลามไปยังต่อมน้ำเหลือง

เนื้องอก carcinoid ที่มีการแพร่กระจายไปยังตับ ส่วนมากแนะนำให้ทำ Segmental Resection บริเวณตับที่มีเนื้องอกออก ถ้าลุกลามมากอาจทำ Lobectomy หรือ Partial hepatectomy ถ้าผู้ป่วยสมบูรณ์พอ

โดยทั่วไปแล้ว เนื้องอก carcinoid ตอบสนองต่อการใช้รังสีหรือยาฆ่ามะเร็งได้ไม่ดี เคมีบำบัด (Chemotherapy) หรือรังสีรักษา (Radiotherapy) จึงเชื่อว่ามีประโยชน์น้อยในการกำจัด Primary tumor แต่ก็มีบางรายงานที่แสดงให้เห็นว่า การใช้เคมีบำบัดบางอย่าง เช่น Cyclophosphamide, methotrexate และ Melphalan มีผลต่อเนื้องอกนี้บ้าง ในการใช้รักษาผู้ป่วยที่มีอาการ Malignant carcinoid syndrome(28)

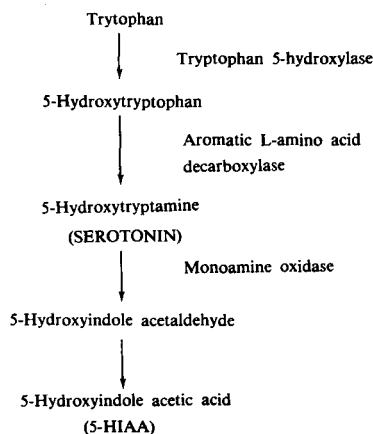
Malignant carcinoid syndrome^(20,29,30)

ถ้าเนื้องอก carcinoid เกิดขึ้นที่อวัยวะใด ๆ ก็ตามยกเว้นตับ จะไม่แสดงอาการจากสารที่สร้างขึ้น (เนื่องจากเนื้องอกนี้จัดเป็น APUD cells) เพราะจะถูก Metabolize หหมดไปในตับ แต่ถ้ามีการแพร่กระจายไปยังตับ จะมีอาการเกิดขึ้น เรียกว่า Malignant carcinoid syndrome เป็นกลุ่มอาการที่ประกอบด้วยผลกระทบต่อระบบทางเดินอาหาร, ปอด หัวใจและระบบ Vasomotor จากการที่สร้างโดยเนื้องอก ซึ่งได้แก่ Serotonin เป็นส่วนใหญ่ นอกนั้นคือ 5-Hydroxytryptophan, Kallikrein, Histamine และ Adrenocorticotropic hormone^(10, 31, 32) ผู้ป่วยจะเหนื่อยหอบ ท้องเสีย หน้าและตัวแดง (Flushing) บางครั้งมี wheezing จาก Bronchospasm หรืออาการผิดปกติของลิ้นหัวใจ ซึ่งมักเป็นลิ้นหัวใจ Pulmonary หรือ Tricuspid ตีบ การสังเคราะห์และทำลาย Serotonin แสดงไว้ในแผนภูมิที่ 1 ในคนปกติ Tryptophan จากอาหารจะเปลี่ยนเป็น Serotonin เพียง 1% ต่างกับในผู้ป่วยซึ่งพบว่ามากกว่า 60% จะถูกเนื้องอกเปลี่ยนไปเป็น serotonin แต่จะถูก

ทำลายในตับยกเว้นว่าจะมีการแพร่กระจายไปยังตับ ทำให้ serotonin เข้าสู่กระแสเลือดได้โดยตรง เกิดอาการของ Malignant carcinoid syndrome จากการมี serotonin มากเกินไป ผลที่ได้จากการทำลายของ serotonin คือ 5-Hydroxyindole acetic acid(5-HIAA) จะถูกขับออกมาในปัสสาวะ ซึ่งเป็นจุดหนึ่งที่น่ามาใช้ช่วยในการวินิจฉัยโรค อย่างไรก็ตามก็เคยมีรายงานผู้ป่วยที่มี Malignant carcinoid syndrome โดยไม่พบว่ามีการแพร่กระจายไปยังตับด้วย⁽³³⁾

การรักษาโดยใช้ยา Anti-serotonin เช่น Methysergide, Cyproheptadine, p-chloro-phenylalanine มักได้ผลดีเฉพาะอาการทางระบบทางเดินอาหาร^(32,34) การใช้ยา α -adrenergic blocker เช่น Phentolamine หรือ Phenoxybenzamine มักได้ผลในการลดอาการ Flushing บางรายงานแนะนำให้ใช้ Methyldopa หรือ Phentothiazines หรือ Corticosteroids⁽³¹⁾ นอกจากนั้นการใช้เคมีบำบัดก็มีผู้รายงานว่าได้ผลดีในการรักษา Malignant carcinoid syndrome ดังได้กล่าวมาแล้ว

Diagram 1. Synthesis and metabolism of serotonin



การพยากรณ์โรค

ผลการรักษาและการพยากรณ์โรคค่อนข้างดี เมื่อเทียบกับผู้ป่วยมะเร็งของอวัยวะนั้น ๆ ยิ่งในผู้ป่วยที่พบก้อนเนื้อออกขนาดเล็ก และยังไม่มีการแพร่หลาย พบอัตราการรอดชีวิตใน 5 ปี (เมื่อคิดรวมทุกอวัยวะ) สูง 70-90% เนื้อออก Carcinoid ที่ไส้ติ่งมีการพยากรณ์โรคที่ดีที่สุด รองลงมาได้แก่ปอดและหลอดลม ผู้ป่วยที่มีการแพร่หลายกระจายไปแล้ว มีการพยากรณ์โรคเลวโดยเฉพาะถ้าแพร่กระจายไปยังตับแล้วพบว่า 80% เสียชีวิตภายใน 5 ปี⁽⁷⁾

สรุปและวิจารณ์

เนื้อออก carcinoid พบได้ไม่มากนัก แต่ก็ เป็นโรคที่น่าสนใจโรคหนึ่งจากเหตุผลที่ว่าเป็นเนื้อออกที่มีต้นกำเนิดจากเซลล์ Enterochromaffin ซึ่งจัดเป็นพวกหนึ่งของ APUD system มีลักษณะ

ของ Histochemistry ที่ซับซ้อน รวมทั้งปัญหาการตัดสินใจเกี่ยวกับ Benign และ Malignancy ของโรค เพื่อใช้ในการรักษา จากรายงานที่ได้รวบรวมมาแสดงนี้ได้ชี้ให้เห็นถึงประวัติการค้นพบโรค อุบัติการณ์การเกิดรวมทั้งลักษณะตามธรรมชาติของโรค เพื่อเป็นแนวทางสำหรับนำมาใช้พิจารณาในการวินิจฉัยรักษา รวมทั้งกระตุ้นให้มีการค้นคว้าวิจัย ๆ ขึ้นไปในกรณี ที่พบผู้ป่วยดังกล่าว

สำหรับสถิติโรคนี้ในโรงพยาบาลจุฬาลงกรณ์ เท่าที่รวบรวมมาในระยะเวลา 10 ปี พบน้อย จึงไม่อาจนำมาวิเคราะห์เพื่อข้อมูลทางสถิติได้ แต่ก็ ได้แสดงเปรียบเทียบไว้กับรายงานของต่างประเทศตามหัวข้อที่ได้กล่าวมาแล้ว และจะได้เป็นพื้นฐาน สำหรับการศึกษารโรคนี้ต่อ ๆ ไปในอนาคต ซึ่งข้อมูลจาก โรงพยาบาลจุฬาลงกรณ์พอสรุปได้ดังตารางที่ 3

Table 3 Carcinoid tumor in Chulalongkorn Hospital in 10 years (1975-1984)

site	cases		Age (year)	Extent of lesion		Size
	male	female		Local	Non-Local	
Appendix	8	7	25-62	14	1 (Regional LN, multiplicity-found with carcinoid at colon)	only 2 record 6×3×2 and 2×2×2 cm.
Colon	1	1 (Same case in Appendix)	61,70	1 (multiplicity)	1 (Liver metastasis, carcinomatosis peritonei)	only 1 record 3×5×0.5 cm.
Ileum	1	-	50	1	-	1 cm.
Duodenum	1	-	56	1	-	1 cm.
Bronchus	-	1	10	1	-	-
Ovary	-	-	-	-	-	-
Liver	1	-	26	-	1 (Spine and spinal cord metastasis)	-
Total	20 cases					

กิตติกรรมประกาศ

ขอขอบคุณอาจารย์ในภาควิชาศัลยศาสตร์และ
ภาควิชาพยาธิวิทยาที่ช่วยให้ข้อมูลและรายละเอียด

ในการรวบรวมผู้ป่วยในโรงพยาบาลจุฬาลงกรณ์ตั้ง
กล่าว

อ้างอิง

1. Wilson H, Cheek RC. Carcinoid tumors. *Curr Probl Surg* 1970 Jan; 1 (1): 1-31.
2. Peskin GW, Kaplan EL. The surgery of carcinoid tumors. *Surg Clin North Am* 1969 Feb; 49 (1): 137-146
3. Rosai J. *Ackerman's Surgical Pathology*. 6. ed. St. Louis: CV Mosby, 1981. 108, 475-478, 469-499
4. Herbsman H, Wetstein L, Rosen Y. Tumors of the intestine. *Curr Probl Surg* 1980 Mar; 17 (3) : 155-163
5. Welbourn RB, Manolas KI, Khan O, Galland RB. Tumors of the neuroendocrine System (APUD cell tumors-APUDOMAS). *Curr Probl Surg* 1984 Aug; 21 (8) : 10-16
6. MacDonald RA. A study of 356 carcinoids of the gastrointestinal tract: report of four new cases of the carcinoid syndrome. *Am J Med* 1956 Dec; 21 (6) : 867-878
7. Godwin JD, II. Carcinoid tumors : a analysis of 2,837 cases. *Cancer* 1975 Aug; 36 (2): 560-569
8. Morgan JG, Mark C, Hearn D. Carcinoid tumors of the gastrointestinal tract. *Ann Surg* 1974 Nov; 180 (5): 720-727
9. Zeitels J, Naunheim K, Kaplan EL. carcinoid tumors : a 37-year experience. *Arch Surg* 1982 May; 117 (5): 732-737
10. Beaton HL. Carcinoid tumors of the alimentary tract. *CA* 1982; 32 (2): 92-99
11. Moertel CG, Dookerty MB, Judd ES. Carcinoid tumor of the vermiform appendix. *Cancer* 1968 Feb; 21(2) : 270-278
12. Syracuse DC, Perzin KH, Price JB. Carcinoid tumors of the appendix. *Ann Surg* 1979 Jul; 190 (1): 58-63
13. Dent TL, Batasakis JG, Lindenauer SM. Carcinoid tumors of the appendix. *Surgery* 1973 Jun; 73(6): 828-832
14. Collins DC. A study of 50,000 specimens of the human vermiform appendix. *Surg Gynecol Obstet* 1955 Oct; 101(4) : 437-445
15. Moertel CG, Sauer WG, Dookerty MB. Life history of the carcinoid tumor of the small intestine. *Cancer* 1961 May; 14(5) : 901-912
16. Ostermiller WE Jr, Joergenson EJ. Carcinoid tumors of the small bowel. *Arch Surg* 1966 Oct; 93(4) : 616-619
17. Bates HR, Jr. Carcinoid tumors of the rectum : a statistical review. *Dis Colon Rectum* 1966 Jan; 9(1) : 90
18. Sherman RT. Carcinoid tumor of the rectum. *Curr Probl Surg* 1970 Jul; 7(1) : 31-41
19. MacDonald RA. A study of 356 carcinoids of the gastrointestinal tract-report of four new cases of the carcinoid syndrome. *Am J Med* 1956 Dec; 21(6) : 867-876
20. Beaton H, Homan W, Dineen P. Gastrointestinal carcinoids and the malignant carcinoid syndrome. *Surg Gynecol Obstet* 1981 Mar; 152(3) : 268-272

21. Goldman NC, Hood I, Singhton GT. Carcinoid of the larynx. Arch Otolaryngol 1969 Jul; 90(1) : 90-93
22. Yalla SV, Morgan JW, Eberhart CA, Primary argentaffinoma of the testis : a case report and survey of the literature. J Urol 1974 Jan; 111(1) : 50-52
23. Hughes JP, Ancalmo N, Leonard GI, Ochsner JL. Carcinoid tumor of the thymus gland : report of a case. Thorax 1975 Aug; 30(4) : 470-475
24. Strauch GO. Small bowel neoplasms : elusive source of abdominal symptoms. Surgery 1964 Feb; 55(2) : 240-247
25. Orloff MJ. Carcinoid tumors of the rectum. Cancer 1971 Jul; 28(1) : 175-180
26. Gould VE, Memol V, Chejfec G, Johannessen JV. The APUD cell system and its neoplasms. Surg Clin North Am 1979 Feb; 59(1) : 93-108
27. Aranha GV, Greenlee HB. Surgical management of carcinoid tumors of the gastrointestinal tract. Am Surg 1980 Aug; 192(8) : 429-435
28. Lotito CA, Mengel CE. Effect of melphalan in the malignant carcinoid syndrome. Arch Intern Med 1969 Jul; 124(1) : 36-38
29. Wareing TH, Sawyers JL. Carcinoids and the carcinoid syndrome. Am J Surg 1983 Jan; 145-(6) : 769-772
30. Storer EH. Small intestine. In : Schwartz ST, ed. Principles of Surgery. 4 ed. New York : McGraw-Hill, 1984. 1155-1159
31. Storer EH. The pharmacologic and biochemical nature of carcinoid tumors. Curr Probl Surg 1970 Jul; 7(1) : 41-48
32. Sjoerdsma A, Melmon KL. The carcinoid spectrum. Gastroenterology 1964 Jul; 47(1) : 104-107
33. Feldman JM, Jones RS. Carcinoid syndrome from gastrointestinal carcinoids without liver metastasis. Ann Surg 1982 Jul; 196(1) : 33-37
34. Engelman K, Lovenberg W, Sjoerdsma A. Inhibition of serotonin synthesis by para-chlorophenylalanine in patients with the carcinoid syndrome. N Engl J Med 1967 Nov 23; 277 (21) : 1103-1108