

นิพนธ์ต้นฉบับ

การผ่าตัดเปลี่ยนข้อตะโพกเทียมทางด้านหลัง

ประกิต เทียนบุญ*

ตรง พันธุมโกมล* มานิตย์ ลิ้มปพยอม*

Tienboon P, Pantoomkomol T, Limpaphayom M. Posterior approach for total hip replacement. Chula Med J 1985 Jul; 29(7) : 777-788

The 46 hips, in 36 adult patients, were treated surgically for various indications by total hip replacement without trochanteric osteotomy employing the posterior approach. The average follow up period was $4\frac{1}{2}$ years and results indicated that this technique can be performed with ease in all patients without any operative complication, excepting in one case of fractured shaft of femur due to the employment of standard femoral prosthesis in a short patient. This technique required minimal operative time, created minimal blood loss but optimal exposure for insertion of the acetabular cup and femoral prosthesis. There was no problem with the greater trochanter, no loosening of the prosthesis, no infection or dislocation in this series. The modified Harris rating hip score before operation was 40.5 and at $4\frac{1}{2}$ years after operation was 95.85.

* ภาควิชาออร์โทปิดิกส์และเวชศาสตร์ฟื้นฟู คณะแพทยศาสตร์ จุฬาลงกรณ์มหาวิทยาลัย

Sir John Charnley^(1,2) เป็นผู้บุกเบิกยุคของการเปลี่ยนข้อตะโพกเทียม โดยการนำหลักชีวกลศาสตร์เกี่ยวกับแรง ความเสียดทาน การเตรียมผู้ป่วยอย่างดีก่อน ระหว่างและหลังผ่าตัด และวิธีการป้องกันกระดูกติดเชื้อในข้อผ่าตัด จนเป็นที่ยอมรับกันทั่วโลกถึงผลดีที่ได้ทำให้ท่านได้รับยกย่องว่าเป็นบิดาแห่งการเปลี่ยนข้อตะโพกเทียม ชนิดของข้อตะโพกเทียมที่ใช้กันอยู่ในปัจจุบันนี้ได้รับการดัดแปลงและปรับปรุงแก้ไขให้ดียิ่ง ๆ ขึ้น จนสามารถถือได้ว่า ยุคของ Charnley เป็นรุ่นบุกเบิกรุ่นที่ 1 ปัจจุบันเป็นรุ่นที่ 2 สำหรับวิธีผ่าตัดซึ่งมีหลายวิธีสรุปเป็นข้อใหญ่ ๆ ได้ดังนี้ คือ

1. การผ่าตัดทางด้านหน้าข้อตะโพก
2. การผ่าตัดทางด้านข้างข้อตะโพก
3. การผ่าตัดทางด้านหลังข้อตะโพก

ข้อตะโพกเทียมของ Charnley ได้รับการปรับปรุงแก้ไขรวมทั้งเทคนิคการผ่าตัดด้วยเพื่อแก้ภาวะแทรกซ้อนที่เกิดขึ้นในผู้ป่วยรุ่นแรก ๆ การผ่าตัดของ Charnley จะกระทำทางด้านข้างตัด greater trochanter ผู้รายงานได้เลือกใช้ข้อตะโพกเทียมที่ได้รับการปรับปรุงแล้วของ Charnley นำมาเปลี่ยนให้กับผู้ป่วย แต่ไม่ตัด greater trochanter และผ่าตัดเข้าไปทางด้านหลังข้อตะโพก วัตถุประสงค์เพื่อ

1. ศึกษาความยากง่ายในการทำผ่าตัดโดยวิธีนี้
2. ผลที่ได้จากการทำผ่าตัดโดยวิธีนี้
3. นำผลที่ได้จากการผ่าตัดวิธีนี้มาวิเคราะห์และวิจารณ์เปรียบเทียบกับวิธีคล้าย ๆ กัน หรืออื่น ๆ ซึ่งมีผู้กระทำและรายงานไปแล้ว

มูลเหตุของงานวิเคราะห์นี้เนื่องจากพบว่า ในผู้ป่วยสูงอายุซึ่งได้รับอุบัติเหตุกระดูกคอของพีเมอร์หัก ผู้รายงานได้ทำการผ่าตัดใส่หัวกระดูกพีเมอร์เทียมให้ใหม่โดยผ่าทางด้านหลังสามารถทำได้โดยง่ายใช้เวลาการทำผ่าตัดสั้น การผ่าตัดเข้าไปถึงข้อตะโพกทำได้ง่ายและสามารถทำให้เห็นได้ชัดเจนกับทั้งเคยเห็นวิธีการผ่าตัดเข้าทางด้านหน้าและทางด้านข้างมาแล้ว เห็นความยุ่งยากที่เกิดขึ้นมากมาย จึงพยายามคิดค้นวิธีผ่าตัดที่ง่ายและใช้เวลาการทำผ่าตัดสั้นไม่ต้องการผู้ช่วยผ่าตัดมากมายเกินไป อีกเหตุผลหนึ่งก็คือการผ่าตัดโดยวิธีนี้แม้จะมีรายงานในวารสารต่าง ๆ บ้างในต่างประเทศ แต่วิธีการผ่าตัดเพื่อเข้าสู่ข้อตะโพกทางด้านหลังยังมีความแตกต่างกันและแตกต่างไปจากในรายงานนี้เช่นดังที่ได้เขียนไว้ในหนังสือ⁽³⁾ Campbell's Operative Orthopaedic

ผู้ป่วยและวิธีการ

ผู้ป่วยซึ่งอยู่ในรายงานนี้ไม่ได้จำกัดเพศ อายุ ความรุนแรงของโรคที่เกิดกับข้อตะโพก แต่จะพิจารณาถึงข้อบ่งชี้ที่เหมาะสมกับการผ่าตัดเป็นหลักสำคัญ ผู้ป่วยหลายรายในรายงานนี้มีอาการมากจนเดินไม่ได้ต้องนั่งรถเข็น

ผู้ป่วยได้รับการตรวจร่างกายและให้คะแนนตามวิธีดัดแปลงของ Harris⁽⁴⁾ ดังนี้คือ

ความเจ็บปวด	40	คะแนน
หน้าที่การทำงาน	50	"
ช่วงการเคลื่อนไหวข้อ	5	"
ความพิการ	5	"

การจัดแบ่งคะแนนความเจ็บปวดจะได้นี้ คือ

ขนาดความเจ็บปวด	ความหมาย	คะแนน
None	ไม่มีความผิดปกติใด ๆ	40
Slight	รู้สึกขัด ๆ ไม่เกี่ยวกับการใช้งาน	37
Mild	ปวดเป็นบางครั้งต้องกินยา	30
Moderate	ปวดซึ่งพอทนได้ สามารถทำงานได้ตามปกติ แต่งงานหนักทำไม่ได้ อาจต้องกินยาบ่อย	20
Marked	ปวดมาก ทำงานไม่ค่อยได้แต่สามารถเดินได้ ต้องกินยาเป็นประจำ	10
Disabled	ไม่สามารถเดินได้ต้องนั่งรถเข็น	0

การพิจารณาหน้าที่การทำงานของข้อตะโพก ใช้ระยะทางการเดินและการขึ้นลงบันได เป็นหลักดังนี้ คือ

หน้าที่การทำงาน	คะแนน
เดินได้ปกติไม่ต้องใช้ไม้เท้าช่วย	50
เดินมากกว่า 1 กม. ต้องพัก ขึ้นลงบันได โดยไม่มีปัญหา ไม่ต้องใช้ไม้เท้า	47
เดินได้ 500 เมตร ขึ้นลงบันไดต้องใช้ไม้เท้า	30
เดินได้ 100 เมตร ขึ้นลงบันไดลำบากต้องใช้ไม้เท้าช่วย	20
เดินได้เฉพาะในบ้าน ขึ้นลงบันไดต้องมีคนช่วย	10
เดินไม่ได้	0

ความพิการ	อธิบาย	คะแนน
None	ปกติดี	5
Mild	เดินกระเผลก	4
Moderate	พิการไม่ถาวร ข้อยังเคลื่อนไหวได้	2
Severe	พิการถาวร ข้อติดแข็ง	0

การพิจารณาให้คะแนนเกี่ยวกับช่วงการเคลื่อนไหวของข้อใช้วิธีเดียวกันของ Harris

ผู้ป่วยทุกรายในรายงานนี้ผู้รายงานเป็นผู้ตรวจรับ ผ่าตัด และติดตามผลเองทั้งสิ้น ทุกรายกระทำที่ภาควิชาออร์โทปิดิกส์ คณะแพทยศาสตร์ โรงพยาบาลจุฬาลงกรณ์ วิธีการผ่าตัดผู้รายงานเป็นผู้คิดและดัดแปลงขึ้นเอง และได้เริ่มงานวิจัยนี้ตั้งแต่ปี พ.ศ.2521 จนกระทั่งปัจจุบันรวมเวลา 7 ปี

วิธีการผ่าตัด การผ่าตัดแบ่งเป็น 3 ขั้นตอนที่สำคัญ คือ

1. การจัดทำ ผู้ป่วยจะถูกจัดให้อยู่ในท่านอนตะแคงข้าง เอาตะโพกข้างที่จะผ่าตัดขึ้นบนยึดผู้ป่วยให้อยู่ในท่านี้ไม่ให้มีการขยับเขยื้อน โดยใช้หลักค้ำที่ anterior superior iliac spine ทางด้านหน้า และที่เอวส่วนบนทางด้านหลัง ส่วนแผลผ่าตัดจนเข้าไปถึงข้อตะโพกใช้วิธีดัดแปลงของ Moore

2. การเตรียม acetabulum เพื่อใส่ cup prosthesis สามารถจะทำให้เห็น acetabulum ได้ชัดเจนโดยหลังจากที่ตัดคอของกระดูกฟีเมอร์ออกแล้ว ตัด capsule ออกโดยรอบแล้วใช้เครื่องมือจัดที่ขอบหน้าของ acetabulum ดันคอกระดูกฟีเมอร์ไปทางด้านหน้า จัดการชุดเอาผิวกระดูกอ่อนภายใน acetabulum ออกให้หมดก็เพียงพอ ไม่ต้องขูดออกให้ลึกมากเกินไปนัก การจัดตำแหน่ง cup prosthesis สามารถทำได้ง่ายโดยที่แนวของ Charnley cup holder จะทำมุม 5 องศากับตัวคนไข้และพื้นปลายซี่ไปทางเท้าคนไข้และจะทำมุม 5 องศาเอียงไปทางด้านหลัง

3. การใส่ femoral prosthesis มีความสำคัญมากเช่นเดียวกัน การตัดหัวกระดูกฟีเมอร์ออกต้องเหลือคอกระดูกฟีเมอร์เอาไว้ให้ยาวเพียงพอเพื่อเวลาใส่ prosthesis แล้วจะได้แน่นพอดี

การดูแลผู้ป่วยหลังผ่าตัด ได้ให้การดูแลผู้ป่วยหลังผ่าตัดดังนี้ คือ

1. การดูแลสภาพร่างกายทั่ว ๆ ไปหลังผ่าตัดใหม่ ๆ
2. การดูแลข้อตะโพกที่ทำผ่าตัด
 - 2.1 ระยะ 2 อาทิตย์แรกหลังผ่าตัด
 - 2.2 ระยะหลังจาก 2 อาทิตย์ไปแล้ว

การดูแลสภาพร่างกายทั่ว ๆ ไปหลังจากผ่าตัดใหม่ ๆ ได้แก่ การตรวจเช็คร่างกายชีพจร ความดันโลหิตและอื่น ๆ ส่วนการดูแลข้อตะโพกที่ทำผ่าตัดหลังจากผ่าตัดใหม่ ๆ กระทำได้โดยการให้ผู้ป่วยนอนหงายขากางออกทั้ง 2 ข้าง มีหมอนรูปสามเหลี่ยมคั่นระหว่างขา แนะนำผู้ป่วยให้ระวังการงอตะโพกและหุบขาหมุนเข่าใน ขวดและสายดูดสุญญากาศ

ดึงออกภายใน 24-48 ชม. หลังจากผ่าตัด เมื่อผู้ป่วยหายจากปวดแผลแล้วให้ลุกเดินได้ทันทีทุกราย ตัดไหมหลังผ่าตัด 2 อาทิตย์ ถ้าผู้ป่วยสามารถเดินได้ดีไม่ปวดแผล และเป็นบุคคลที่เข้าใจคำแนะนำที่อธิบายการปฏิบัติตัวเพื่อป้องกันข้อตะโพกหลุดได้ดีก็ให้กลับบ้านได้ภายใน 1 อาทิตย์หลังผ่าตัด แล้วนัดมาตัดไหมภายหลัง แต่ถ้าคิดว่ามีปัญหาอาจจะรอจนตัดไหมเรียบร้อยแล้วอีก 2 อาทิตย์จึงให้กลับบ้าน นัดติดตามผู้ป่วยเป็นระยะนับจากวันผ่าตัดดังนี้คือ 2 อาทิตย์, 1½ เดือน, 3 เดือน 12 เดือน และปีละ 1 ครั้งตลอดไป ในระยะแรกของการฝึกเดินจะให้ผู้ป่วยใช้ไม้ค้ำ 4 ขาช่วยพยุงตัวก่อนเสมอ จนกระทั่งผู้ป่วยมีความมั่นใจแล้วจึงจะให้เปลี่ยนเป็นถือไม้เท้ามือเดียว การลุกจากเตียงได้แนะนำผู้ป่วยโดยการให้ผู้ป่วยลงจากเตียงขาข้างที่ดีก่อน ขาขาข้างที่ทำผ่าตัดเอาไว้เสมอ และไม่ให้งอข้อตะโพกมากเกินไปกว่า 90 องศา ผู้ป่วยสามารถจะลุกนั่งบนเตียงได้ตามปกติ แต่ไม่ให้ก้มตัวไปข้างหน้า กล่าวคือพยายามระวังไม่ให้ข้อตะโพกงอเกินกว่า 90 องศาตนเอง แนะนำให้ผู้ป่วยระมัดระวังเช่นนี้ตลอดไปเป็นเวลา 6 อาทิตย์ จึงให้ผู้ป่วยสามารถทำอะไรอื่นได้ตามอิสระ ผู้ป่วยทุกรายถูกสอนให้ฝึกออกกำลังกายซึ่งใช้ทางข้อตะโพกหลังจากตัดไหมแล้ว โดยให้ผู้ป่วยนอนตะแคงข้างเอาตะโพกข้างผ่าตัดขึ้นบนแล้วให้ยกขาขึ้นในแนวด้านข้าง เมื่อสามารถยกได้ดีแล้วจึงยกน้ำหนักถ่วงที่ข้อเท้าโดยเริ่มจาก 1 กก.จนกระทั่งถึง 5 กก. แล้วแต่ว่าใครจะสามารถทำได้มากน้อยแค่ไหน ตรวจดู Trendelenburg test ทุกราย เมื่อพบว่าถ้าให้ผลลบก็จะสั่งให้ผู้ป่วยหยุดการฝึกได้ ส่วนการติดตามผลในระยะต่าง ๆ ก็จะถามถึงเรื่องของอาการปวดตะโพก, การใช้งาน และการตรวจช่วงการเคลื่อนไหวของข้อตะโพก และการถ่ายภาพรังสีในระยะ 6 เดือน 1 ปี และต่อไปทุก ๆ ปี

ผล

ผู้ป่วยจำนวน 36 คนได้รับการผ่าตัดเปลี่ยนข้อตะโพก 46 ข้อ ชาย 21 คน ผ่าตัด 28 ข้อ หญิง 15 คน ผ่าตัด 18 ข้อ ชายเปลี่ยนข้อตะโพกข้างเดียว 14 คน 2 ข้าง 7 คน หญิงเปลี่ยนข้อตะโพกข้างเดียว 12 คน 2 ข้าง 3 คน อายุผู้ป่วยอยู่ในช่วง 20-61 ปี เฉลี่ย 41 ปี

ข้อบ่งชี้ในการทำผ่าตัดพบว่า

Osteoarthritis	15 คน
Avascular necrosis	10 คน
Fracture and dislocation	7 คน
Rheumatoid arthritis	3 คน
Spastic cerebral palsy	1 คน

จากการตรวจร่างกายก่อนผ่าตัดพบว่า ผู้ป่วยทั้ง 36 รายได้รับการให้คะแนนอยู่ในช่วง 0-62 เฉลี่ย 40.5 คะแนน

Table 1 Results of the operation

Time of operation	40 min - 2½ hrs.	Av = 1½ hrs.
Size of wound	6 inches - 12 inches	Av = 9 inches
Blood transfusion	0 - 1200 m ³	Av = 600 m ³
Ambulation	2 - 5 days	Av = 3 days
Dislocation	-	-
Infection	-	-
Deep vein thrombosis	-	-
Sciatic nerve palsy	-	-
Loosening	-	-
Technique changing during operation	-	-

จากตารางจะพบว่าการทำผ่าตัดวิธีนี้ใช้เวลาเฉลี่ยประมาณ 1½ ชม. โดยที่สามารถทำให้เสร็จได้ในเวลาสั้นที่สุด 40 นาที ขนาดของแผลเฉลี่ยแค่ 9 นิ้ว ต้องให้เลือดผู้ป่วยเฉลี่ยประมาณ 600 ลบ.ซม. ผู้ป่วยสามารถลุกเดินได้ 3 วันหลังจากผ่าตัด ไม่มีอุปสรรคใด ๆ ที่ทำให้ต้องเปลี่ยนแปลงการผ่า

ตัด หรือต้องตัด greater trochanter เท่าที่ติดตามผลมาเป็นเวลาเฉลี่ย 4½ ปียังไม่พบมีการหลุดของข้อตะโพกหลังผ่าตัด ไม่พบแผลติดเชื้อหลังผ่าตัด ไม่พบมี sciatic nerve palsy ไม่มี deep vein thrombosis และยังไม่พบมีการหลวมของข้อตะโพกเทียมเกิดขึ้น

Table II Show exposure of acetabulum and femur.

Exposure	Good	Adequate	Inadequate
acetabulum	40 (86.9%)	6 (13.1%)	—
femur	46 (100%)	—	—

การผ่าตัดสามารถมองเห็นขอบเขตของเบ้าตะโพกได้ชัดเจนคิดเป็นร้อยละ 86.9 และเห็นพอที่จะทำการใส่เบ้าตะโพกเทียมคิดเป็นร้อยละ 13.1

และพบว่าไม่มีปัญหาเลยในการใส่ femoral prosthesis

Table III Functional results

	Pre-operation	Post-operation
Pain	46	-
Limping	46	-
Weakness of hip abductor	32	-

การใช้งานของข้อตะโพก ผู้ป่วยทุกคนพอใจเนื่องจากอาการเจ็บปวดต่าง ๆ หายไปหมด ยกเว้นจะมีอาการขัดในข้อตะโพกบ้างเป็นบางครั้งในผู้ป่วย 2 รายในช่วง 2 ปีแรก หลังจากนั้นก็หายไป สรุปได้ว่าไม่มีปัญหาเรื่องการปวดข้อตะโพกอีกเลย การเดินในระยะแรกหลังจากผ่าตัดใหม่ ๆ ผู้ป่วยจำเป็นต้องใช้ไม้เท้าช่วย จนกระทั่งหลังจาก 6 อาทิตย์ผู้ป่วยทุกรายสามารถเดินได้เป็นอิสระ ผู้ป่วย 2 รายในจำนวนทั้งหมดยังคงเดินกระเผลกอยู่จนกระทั่ง 3 เดือน หลังผ่าตัดจึงหายเนื่องจากมีกล้ามเนื้อ hip abductor อ่อนแรงอย่างมากตั้งแต่ก่อนผ่าตัด

จึงต้องการเวลานานในการฝึกกำลังของกล้ามเนื้อนี้ พบภาวะแทรกซ้อนจากกระดูกฟิเมอร์หักต่ำกว่าก้านของ femoral prosthesis ซึ่งเป็นความผิดพลาดในการใช้เครื่องมือ ผู้ป่วยเป็นคนเตี้ย กระดูกฟิเมอร์ขนาดเล็กมากแต่จำเป็นต้องใช้ femoral prosthesis ขนาดมาตรฐาน ผู้ป่วยรายนี้มีเข่าติดสามารถงอได้ 0-45 องศาหลังจากรักษาจนกระดูกที่หักติดแล้ว สำหรับผู้ป่วยซึ่งตัวเตี้ยและกระดูกฟิเมอร์เล็กมาก ๆ ในรายงานนี้อีก 2 รายไม่มีปัญหาแต่อย่างใด เพราะเลือก femoral prosthesis ขนาดเล็ก

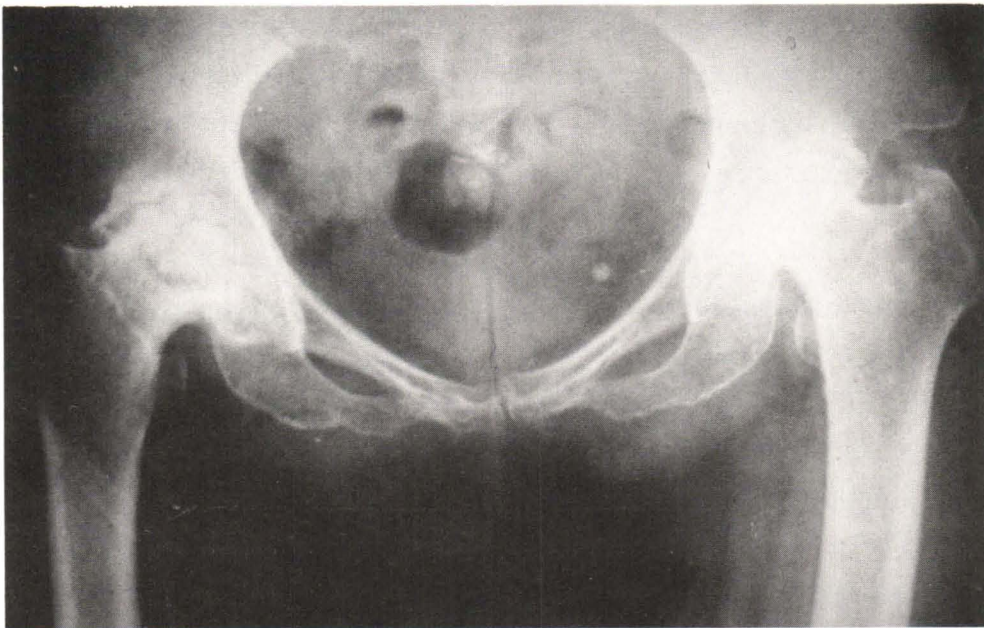
ภาวะแทรกซ้อนอื่น ๆ ซึ่งพบได้แก่ ท้องอืด หลังผ่าตัดหรือคลื่นไส้ อาเจียน อาการเหล่านี้หายไปเองหมด 24-48 ชม. หลังจากผ่าตัด ยกเว้น 1 รายที่มีท้องอืดมากจากการที่ใส่ไส้ไม่ยอมทำงาน ต้องใส่ท่อเข้าทางจมูกและงดอาหารทางปากเป็นเวลา 5 วัน ผู้ป่วยจึงเป็นปกติดี ไม่พบมีภาวะแทรกซ้อนอื่นใดอีกนอกจากที่ได้กล่าวไปแล้ว

การวิเคราะห์ภาพรังสีหลังผ่าตัด

พบว่า การตั้งตำแหน่งของ acetabular cup อยู่ในแนวที่เหมาะสมหมดทุกรายเช่นเดียวกับ femoral prosthesis ซึ่งอยู่ในท่า valgus ที่ดี จากการติด

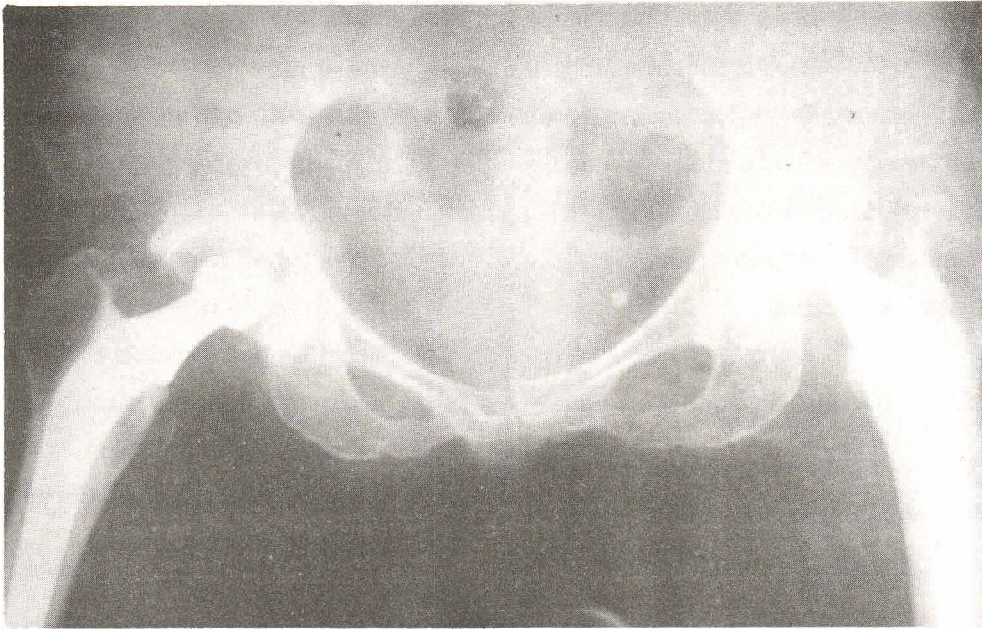
ตามผู้ป่วยที่ผ่านมายังไม่พบมีร่องรอยของการเกิด เบ้าหลวมหรือ prosthesis หลวม และไม่พบมีการเกิดหินปูนมาพอกบริเวณรอบ ๆ ข้อตะโพกเลย

ภาพที่ 1 ผู้ป่วยหญิงอายุ 56 ปี เป็นมะเร็งมดลูกได้รับการฝังแร่เรเดียมเมื่อ 10 ปีก่อน ต่อมาเกิดมี avascular necrosis ของหัวกระดูกฟีเมอร์ ทั้ง 2 ข้าง ผู้ป่วยเดินไม่ได้มาประมาณ 6 เดือน ข้อตะโพกยับได้เฉพาะทางอ้อมและเหยียดตั้งแต่ 0-90 องศา ไม่สามารถหมุนกางหรือหุบขาได้ ภาพรังสีพบมีการทำลายของกระดูกบริเวณรอบ ๆ ข้อตะโพก ทั้ง 2 ข้าง ช่องว่างข้อหายไปหมด ลักษณะกระดูกเป็นสีขาวแสดงถึงกระดูกที่ตายแล้วจากการขาดเลือดมาเลี้ยง



ภาพที่ 2 ผู้ป่วยรายเดียวกันได้รับการผ่าตัดเปลี่ยนข้อตะโพกให้แล้วทั้ง 2 ข้าง โดยทำผ่าตัดติดต่อกันไปเลยทั้ง 2 ข้างในการดมยาครั้งเดียว ใช้ระยะเวลาในการผ่าตัดข้างละ 45 นาที ให้เลือด 1,600 ลบ.ซม. ผู้ป่วยเริ่มลุกยืนในวันที่ 5 หลังผ่าตัด เดิน

ได้ดีขึ้นใน 1 อาทิตย์ และกลับบ้านใน 2 อาทิตย์หลังจากที่ได้ตัดไหมเรียบร้อยแล้ว ผู้ป่วยสามารถเดินได้โดยใช้ไม้เท้ามือเดียวใน 2 อาทิตย์หลังผ่าตัด การตรวจ Trendelenburg ให้ผลลบทั้ง 2 ข้าง เมื่อ 6 อาทิตย์สำหรับข้างขวา และ 12 อาทิตย์สำหรับข้างซ้าย



ได้ทำการจัดคะแนนของข้อตะโพกตามกฎเกณฑ์ที่ตั้งไว้หลังจากที่ทำผ่าตัดเป็นเวลา 4½ ปี พบว่าคะแนนที่ได้อยู่ในเกณฑ์ที่ดีมากช่วงตั้งแต่ 66-100 คะแนน เฉลี่ย 95.85 คะแนน

วิจารณ์

การทำผ่าตัดเปลี่ยนข้อตะโพกทางด้านหลังสามารถทำได้ง่ายดังที่ผู้รายงานได้พบในรายงานนี้ และ Parker⁽⁵⁾ ได้รายงานเอาไว้ว่าใช้เวลาในการผ่าตัดสั้นกว่า เสียเลือดน้อยกว่าไม่มีปัญหาเรื่อง trochanteric bursitis, ectopic bone formation ผู้รายงานได้มีโอกาสมัผ่าตัดเปลี่ยนข้อตะโพกตามแบบวิธีของ Charnley โดยตัด greater trochanter ในจำนวนผู้ป่วยซึ่งใกล้เคียงกันกับรายงานนี้ ความรุนแรงของโรคที่ข้อตะโพกไม่ได้แตกต่างกัน พบว่าต้องใช้เวลาในการผ่าตัดนานโดยเฉลี่ยประมาณ 2 ชม. แผลผ่าตัดค่อนข้างใหญ่ต้องและเนื้อเยื่ออ่อนและกล้ามเนื้อมาก ผู้ป่วยต้องได้รับเลือดทดแทนมาก น่าเสียดายที่ไม่มีโอกาสได้รวบรวมผู้ป่วยในกลุ่มนี้

เพราะทำขณะที่อยู่ต่างประเทศ ความรู้สึกสามารถบอกได้ว่าวิธีการตัด greater trochanter ทำให้ขั้นตอนการทำผ่าตัดยุ่งยากซับซ้อนขึ้นมาก สำหรับการผ่าตัดวิธีของผู้รายงานนี้ในระยะหลัง ๆ ผู้รายงานใช้เวลาในการทำผ่าตัดเพียง 45 นาที ต่อหนึ่งข้อตะโพกเท่านั้น ในผู้ป่วยที่ผอมจะใช้เวลาน้อยลงไปอีก คงเป็นเพราะมีความชำนาญและคุ้นเคยมากขึ้น แผลผ่าตัดเล็กสามารถผ่าเข้าไปเห็นขอบ acetabulum ได้ดี ไม่ค่อยมีเลือดออกมากนัก แผลเล็กทำให้การเย็บแผลง่าย ทั้งหมดนี้ทำให้การผ่าตัดสามารถทำได้เสร็จในเวลารวดเร็ว จากรายงานของ Wiesman⁽⁶⁾ ซึ่งได้ทำผ่าตัดผู้ป่วยจำนวน 12 คน 24 ข้อตะโพกเปรียบเทียบระหว่างการตัดและไม่ตัด greater trochanter ในผู้ป่วยคนเดียวกันโดยทำอย่างละข้าง เขาพบว่า กลุ่มที่ไม่ตัด greater trochanter ให้ผลดีกว่ากลุ่มที่ตัด greater trochanter อย่างมีนัยสำคัญ มีรายงานว่า การผ่าตัดทางด้านหลังข้อตะโพกนี้จะทำให้ข้อตะโพกมีโอกาสหลุดได้ง่ายกว่าการทำผ่าตัดทางด้านหน้าหรือทางด้านข้าง แต่ในรายงาน

ของผู้รายงานที่ได้กระทำไปแล้วทั้งหมดยังไม่เคยพบมีการหลุดของข้อตะโพกเกิดขึ้นเลยแม้แต่รายเดียว ผู้รายงานคิดว่าสาเหตุของข้อตะโพกหลุดเกิดจาก

1. การตั้งแนวของ bi-iliac ไม่ได้พอทำให้ cup prosthesis ผิดตำแหน่งไป ซึ่งในรายงานนี้ได้จัดแนวของ bi-iliac ไว้ก่อนแล้ว ในกรณีที่ผู้ป่วยอ้วนที่ค้ำระหว่าง anterior superior iliac spine จะทำเป็นรูปโค้งตามหน้าท้องของผู้ป่วย ทำให้ยึดได้แน่นและไม่กดท้องไม่เอียงไปด้านใดด้านหนึ่ง ที่ค้ำอันนี้ได้จัดทำให้อยู่ในแนวตั้งฉากกับขอบเตียงตั้งแต่แรกแล้ว

2. การตั้ง femoral prosthesis ไม่สมดุลง่ายกับการตั้ง cup prosthesis อาจจะมีมุมไปด้านหน้าหรือด้านหลังมากเกินไป

3. ไม่ได้ทดสอบช่วงการหมุนของข้อให้ดีหลังจากที่ตั้งตะโพกเข้าที่แล้ว

4. การตั้ง cup prosthesis ลึกเกินไป หรือการตัดคอกระดูกพีเมอร์มากเกินไปทำให้เหลือ calcar น้อยทำให้ต้องใส่ femoral prosthesis ต่ำมาก อาจจะเป็นจากสาเหตุใดสาเหตุหนึ่งหรือทั้ง 2 สาเหตุนี้ร่วมกัน ทำให้เมื่อจัดให้ข้อตะโพกเทียมเข้าที่กล้ามเนื้อและเส้นเอ็นต่าง ๆ หย่อนตัวมากกว่าปกติ แรงดึงที่เกิดขึ้นกับข้อตะโพกจึงมีน้อย เป็นสาเหตุให้ข้อตะโพกหลุดได้ง่าย

5. ผู้ป่วยที่มีปัญหาข้อตะโพกเจ็บปวดส่วนใหญ่มักจะมี adduction contracture ของข้อตะโพกเกิดขึ้นด้วยเสมอ จำเป็นต้องแก้ไขโดยการตัด adductor tendon ตรงบริเวณขาหนีบออกให้หมดเลย

6. ผู้ป่วยจำนวนมากมีกล้ามเนื้อ hip abductor อ่อนแรง ทำให้ขาอยู่ในท่าหุบเข้าซึ่งเป็นสาเหตุของการหลุดของข้อตะโพกได้ง่าย

จากประสบการณ์ของผู้รายงานซึ่งเคยทำผ่าตัด

เปลี่ยนข้อตะโพก โดยให้ผู้ป่วยนอนหงายราบกับเตียงและผ่าเข้าทางด้านข้างของข้อตะโพกตัด greater trochanter นั้น ผู้รายงานพบปัญหาการตั้งแนวของ bi-iliac ในผู้ป่วยอ้วนมากอาจทำให้เกิดความผิดพลาดได้ง่าย เนื่องจากด้านหน้าท้องของผู้ป่วยมีไขมันอยู่ค่อนข้างหนา การคล้ำตำแหน่ง anterior superior iliac spine อาจไม่ชัดเจน ผู้ป่วยอ้วนมากท้องนูนขึ้นมา การกดแกนเหล็กบน anterior superior iliac spine ทั้ง 2 ข้างอาจจะไม่ราบพอดี อาจจะเอียงไปข้างใดข้างหนึ่งเพราะติดไขมันที่หน้าท้อง ทำให้การตั้งแนวของ bi-iliac ผิดเป็นผลทำให้การจัดแนวของ cup prosthesis ผิดตำแหน่งไปด้วย

ในวิธีที่ผู้รายงานใช้ข้อนี้เนื่องจากการผ่าตัดเห็น acetabulum ได้ชัดเจนและเตรียมท่านอนของผู้ป่วยสำหรับตั้งตำแหน่งของ cup prosthesis ไว้ตั้งแต่เริ่มต้นรวมกับการคว่ำแนวของ cup prosthesis ลงมาประมาณ 5 องศาเพื่อเป็นการแก้แนวของ pelvis ในขณะที่นอนตะแคงนั้นน้ำหนักของขาบนจะดึงให้ pelvis เอียงไปได้เล็กน้อย ทำให้แนวของ acetabulum คว่ำกว่าที่เป็นจริง การตั้ง cup เช่นนี้ ป้องกันไม่ให้ข้อตะโพกหลุดขึ้นบน ส่วนการหมุนทางด้านหลังให้หมุนขึ้นอีก 5 องศา ก็เพื่อป้องกันข้อตะโพกหลุดไปทางด้านหลัง การผ่าตัดทุกครั้งจำเป็นต้องทดสอบช่วงการเคลื่อนไหวของข้อตะโพกในขณะที่ใส่ Femoral prosthesis ตัวลองเสมอ ถ้าหากมีปัญหาหรือไม่แน่ใจจำเป็นต้องแก้ไขก่อนทุกครั้ง และเมื่อใส่ femoral prosthesis ตัวจริงเสร็จแล้วก็ต้องตรวจสอบซ้ำอีกครั้งหนึ่งเช่นกันเกี่ยวกับแรงดึงของกล้ามเนื้อรอบ ๆ ตะโพกนั้น ผู้รายงานคิดว่ามีปัญหามากพอสมควรทีเดียวโดยเฉพาะกล้ามเนื้อ 2 กลุ่ม ได้แก่ hip abductor and adductor ถ้ากล้ามเนื้อทั้ง 2 กลุ่มนี้ไม่สมดุลง่ายกัน

โดยที่กล้ามเนื้อกลุ่ม hip adductor มี contracture และกล้ามเนื้อกลุ่ม hip abductor ไม่มีแรงจะเป็นสาเหตุของข้อตะโพกหลุดได้อย่างมาก หรือแม้แต่กล้ามเนื้อ hip abductor อ่อนแรงโดยไม่มีคามผิดปกติของกลุ่ม adductor ก็จะทำให้ข้อตะโพกมีโอกาสหลุดได้ง่ายขึ้นเช่นกัน ผู้รายงานจึงได้แก่โดยการทำให้ adductor tenotomy ทุกรายถ้าหากมี adduction contracture และแนะนำให้ผู้ป่วยฝึกออกกำลังกายของกล้ามเนื้อ hip abductor ให้แข็งแรงในการผ่าตัดผู้รายงานพยายามที่จะฝัง acetabular cup ให้ดีกว่าของ Charnley เนื่องจากพิจารณาแนวแรงที่ตั้งข้อตะโพกดังภาพโดยจะแกรมที่แสดงเอาไว้ การฝัง cup prosthesis ลึกเกินไปจะทำให้ capsule กล้ามเนื้อและเอ็นรอบ ๆ ข้อตะโพกหย่อนซึ่งเป็นสาเหตุให้ข้อตะโพกหลุดได้ง่าย

7. การไม่ระมัดระวังท่าของผู้ป่วยอันได้แก่ท่างอตะโพก ขาหุบเข้าและหมุนเข้าในซึ่งเป็นสาเหตุ

ของข้อตะโพกหลุดที่พบบ่อยมากอย่างหนึ่ง

แรงดึง AB แสดงถึงกล้ามเนื้อ hip abductor เมื่อแตกแรงนี้ออกไปจะได้เป็นแนวแรงตั้งฉาก BA_1 กับแรงแนวราบ BA_2 แรงตั้งฉากทำหน้าที่ทางขาออก ส่วนแรงแนวราบทำหน้าที่ผลักดันให้ข้อตะโพกอัดแน่นเข้าหากัน ถ้าแนวของ AB อยู่ในแนวตั้งฉากมากขึ้นเท่าใด ซึ่งหมายถึงการฝัง acetabular cup prosthesis ลึกจะทำให้แรงแนวราบลดลง เป็นสาเหตุของการเกิดข้อตะโพกหลุดได้ง่าย เพราะแรงในแนว BA_2 จะลดลง แนวแรง CD แสดงถึงแรงดึงของกล้ามเนื้อ adductor ซึ่งจะทำให้หน้าที่ตั้งให้ขาหุบเข้าใน หัวข้อตะโพกเทียมหันออกนอกเบ้า ถ้าแรงดึงมาก ๆ อาจจะทำให้หัวข้อตะโพกเทียมหลุดออกนอกเบ้าขึ้นไปข้างบน การตัดเอ็นของกล้ามเนื้อนี้ออกในกรณีที่ผู้ป่วยมี contracture จะช่วยลดแรงดึงอันนี้ลงได้อย่างมาก เป็นการป้องกันข้อตะโพกหลุดขึ้นบน

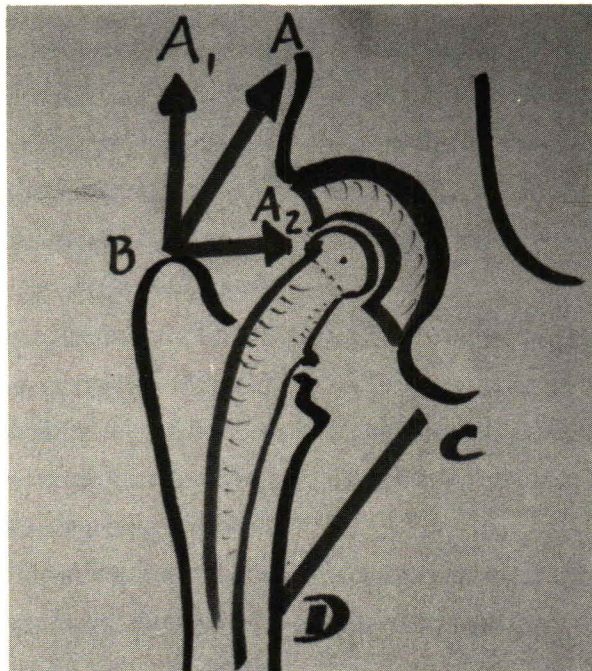


Diagram show force acting on the hip after replacement.

ในรายงานนี้มีผู้ป่วยซึ่งเป็น spastic cerebral palsy 1 ราย อายุ 50 ปี ผู้ป่วยมี hip adductor muscle spasm ทั้ง 2 ข้าง ในการวิเคราะห์ผู้ป่วยก่อนผ่าตัดผู้รายงานก็เกรงปัญหาข้อตะโพกหลุดจากสาเหตุนี้ เพราะผู้ป่วยเช่นนี้มักมีขาหมุนเข้าไปในอีกด้วย ซึ่งยิ่งทำให้โอกาสข้อตะโพกหลุดมีมาก ผู้ป่วยมาพบแพทย์ด้วยเรื่องของปวดข้อตะโพกมากทั้ง 2 ข้าง ซึ่งภาพรังสีของข้อตะโพกในผู้ป่วยรายนี้แสดงให้เห็นถึงแรงดึงของกล้ามเนื้อ ทำให้ข้อตะโพกเคลื่อนออกไปทางด้านข้างจนเกือบหลุดทั้ง 2 ข้าง และมีการเสื่อมสภาพของข้อ ช่องว่างข้อแคบมุมของแนว acetabulum อยู่ในแนวตั้งมากกว่าปกติ แสดงถึงโรคเป็นมาตั้งแต่เด็กมีการเปลี่ยนแปลงของข้อตะโพกมาเป็นเวลานานหลายสิบปี จึงเกิดปรากฏการณ์เช่นนี้ขึ้น ผู้ป่วยได้รับการผ่าตัดเปลี่ยนข้อตะโพกทั้ง 2 ข้างและไม่พบมีปัญหาใด ๆ จากการติดตามผู้ป่วยเป็นเวลา 3 ปีครึ่ง

ในแง่ของการลดความเจ็บปวดของข้อตะโพกเปรียบเทียบระหว่างก่อนและหลังผ่าตัดนั้นไม่ได้เป็นวัตถุประสงค์ใหญ่สำหรับงานวิจัยนี้เพราะเป็นที่ยอมรับกันทั่วไปแล้วว่า การใส่ข้อตะโพกเทียมในผู้ป่วยที่มีข้อบ่งชี้ที่เหมาะสมสามารถแก้ปัญหาเรื่องความเจ็บปวดข้อตะโพกได้ถ้าไม่มีภาวะแทรกซ้อนเกิดขึ้น เช่น การติดเชื้อหรือ loosening โดยเฉพาะในรายงานนี้ไม่ได้ตัด greater trochanter⁽⁷⁾ ทำให้ไม่เกิดปัญหาเรื่องการเชื่อมติดกันของ greater trochanter, เรื่องเส้นลวดที่ผูกขาด เรื่องถุงน้ำหล่อลื่นอักเสบ และการฝึกกำลังของกล้ามเนื้อ hip abductor ทำได้ง่าย

จากการผ่าตัดเท่าที่ได้ทำมาทั้งหมดนี้ทำให้ผู้รายงานคิดว่า วิธีการนี้เป็นวิธีการผ่าตัดซึ่งได้ผลดีมากวิธีหนึ่ง แต่ผู้รายงานก็ไม่ได้คิดว่าผู้ป่วยทุกรายสามารถที่จะทำผ่าตัดโดยวิธีการนี้ได้ทั้งหมด แม้

ว่าในทางปฏิบัติที่ผ่านมาจะยังไม่มีผู้ป่วยรายใดต้องเปลี่ยนแปลงการผ่าตัด โดยการตัด greater trochanter ออก แต่ผู้รายงานมีความรู้สึกว่าในบางกรณีวิธีการนี้อาจจะมีความยุ่งยากเกิดขึ้นได้เช่นกัน ซึ่งความยุ่งยากนั้นคิดว่าคงจะเป็นจาก ผู้ป่วยซึ่งมีข้อติดแข็งไม่สามารถขยับได้ ทำให้การผ่าเข้าไปเพื่อตัดกล้ามเนื้อ short external rotator ทำได้ลำบาก และการตัดคอกระดูกฟีเมอร์จะทำได้ลำบาก แต่จริง ๆ แล้วในกรณีเช่นนี้ถ้าการผ่าตัดได้ exposure ที่ดีพอ ก็จะตัดคอกระดูกฟีเมอร์ก่อนแล้วขั้นตอนอื่น ๆ ก็จะเป็นเช่นเดียวกัน อีกกรณีหนึ่งคือในผู้ป่วยซึ่งมีลักษณะรูปร่างของ acetabulum ผิดไปหมด อาจจะทำให้การผ่าตัดยากขึ้น แต่เท่าที่ได้เคยทำผ่าตัดในผู้ป่วยกลุ่มนี้ก็สามารถที่จะทำได้โดยไม่ยากเกินไปนัก ข้อสำคัญคือต้องพยายามหาขอบเขตและร่องรอยเดิมให้ได้เสียก่อน ขั้นตอนอื่น ๆ ก็จะดำเนินไปในแนวทางเดียวกัน

สรุป

1. การผ่าตัดตามวิธีของผู้รายงานเป็นวิธีการที่ง่าย ใช้เวลาในการผ่าตัดสั้น ผู้ป่วยเสียเลือดจากการผ่าตัดน้อย ในการผ่าตัดสามารถมองเห็นข้อตะโพกได้อย่างชัดเจนตลอดทั้งขอบด้านหน้า ขอบด้านบน ขอบด้านหลังและขอบด้านล่าง การตั้งแนวของ acetabular cup prosthesis กับแนวของ bi-iliac สามารถทำได้ถูกต้องทุกรายเหมือนกันหมด จากการจัดทำผู้ป่วยที่ดีก่อนการผ่าตัดโดยไม่ต้องกลัวว่าผู้ป่วยอ้วนหรือผอม

2. ในแง่ผลการผ่าตัดซึ่งได้ติดตามผู้ป่วยมาเป็นเวลา $4\frac{1}{2}$ ปี พบว่าการให้คะแนนข้อตะโพกเมื่อติดตามเป็นเวลา $4\frac{1}{2}$ ปีหลังจากผ่าตัดเท่ากับ 95.85 คะแนน ไม่พบมีแผลติดเชื้อ ไม่มีกระดูกมาพอกรอบ ๆ ข้อตะโพก ไม่มีเดินกระเผลก ไม่มีข้อตะโพก

เทียมหลวม ยกเว้นผู้ป่วย 1 ราย ซึ่งมีกระดูกพิเมอร์หักหลังผ่าตัด มีเข่ายึดต้องเดินด้วยไม้เท้า 1 มือ และเดินกระเผลกเล็กน้อย

3. ไม่พบมีข้อตะโพกหลุดเลยในจำนวนผู้ป่วย 36 ราย 46 ข้อตะโพก

4. ผลดีที่ได้รับคล้ายกับในรายงานของ Parker และ Wiesman.

อ้างอิง

1. Charnley J. Arthroplasty of the hip, a new operation. *Lancet* 1961 May 27; 1 (7187) : 1129-1132
2. Charnley J. Total hip replacement by low friction arthroplasty. *Clin Orthop* 1970 Sep; 72 : 7-21
3. Campbell's Operative Orthopaedics. 6 ed. St. Louis : C.V. Mosby, 1980. 2243-2249
4. Harris WH. Traumatic arthritis of the hip after dislocation and acetabular fracture : treatment by Mold Arthroplasty. *J Bone Joint Surg (Am)* 1969 Jun; 51-A (4) : 737-755
5. Parker HG, Wiesman HJ., Edward FC, Thomas WH, Sledge CB. Comparison of immediate and late results of total hip replacement with and without trochanteric osteotomy. *J Bone Joint Surg (Am)* 1974 Oct; 56-A (7) : 1537
6. Wiesman HJ Jr, Simon SR, Ewald FC, Thomas WH, Sledge CB. Total hip replacement with and without osteotomy of the greater trochanter. *J Bone Joint Surg (Am)* 1978 Mar; 60-A (2) : 233-210
7. Amstutz HC, Maki S. Complications of trochanteric osteotomy in total hip replacement. *J Bone Joint Surg (Am)* 1978 Mar; 60-A (2) : 214-216

จุฬาลงกรณ์เวชสารได้รับต้นฉบับเมื่อวันที่ 14 เดือน พฤศจิกายน พ.ศ. 2527