

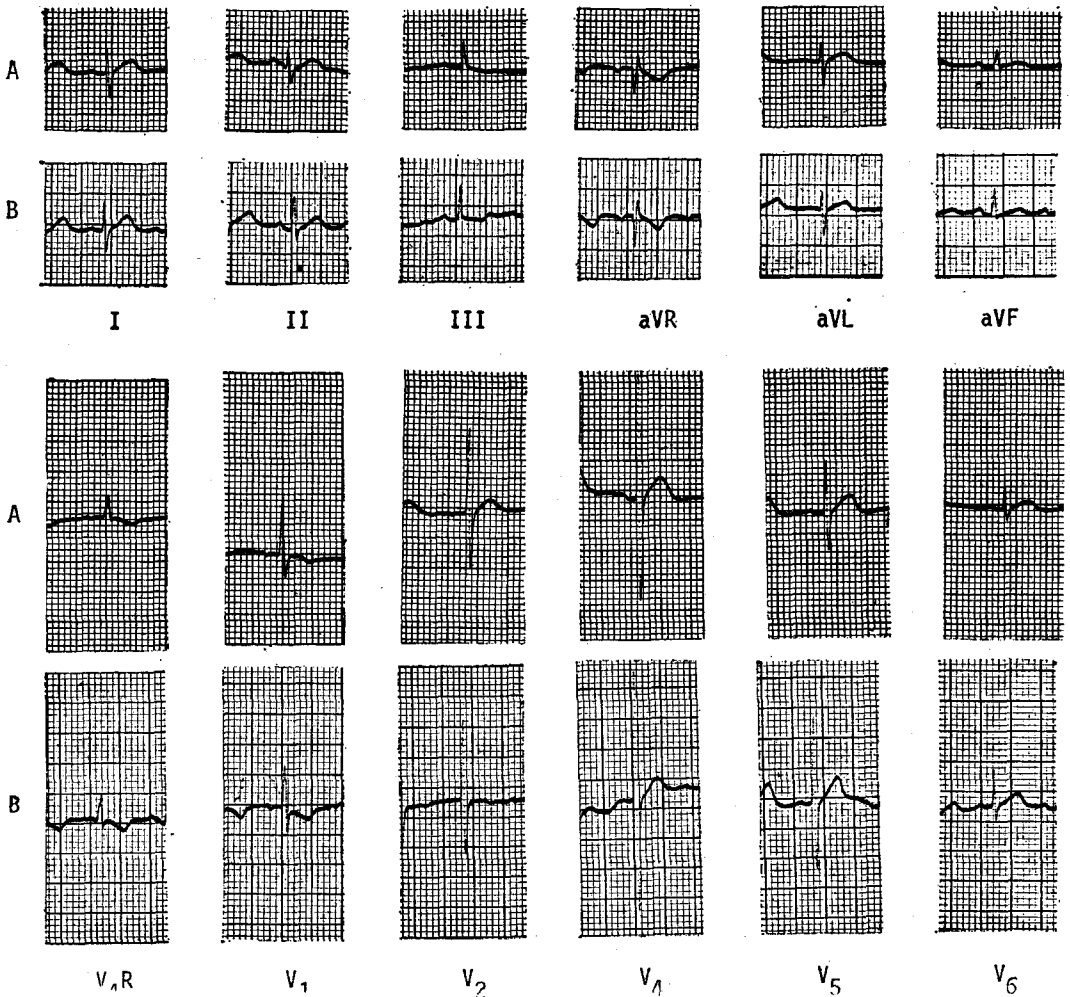
ปริศนาคลื่นไฟฟ้าหัวใจ

จุด ทิสยากร*

ผู้ป่วยเด็กหญิงไทยอายุ 1 ปี 4 เดือน รั่วไว้ในโรงพยาบาลด้วยเรื่องเลี้ยงไม่โต นอนนิ่งตลอดเวลา และเสียงแหบมาตั้งแต่เล็ก

การตรวจร่างกาย : น้ำหนัก 4.6 กก. ความสูง 57 ซม. ผิวหนังหยาบแห้งและซีด กระหม่อมหน้าขนาด 5 ซม. × 6 ซม. กระหม่อมหลังขนาด 1 ซม. × 1.5 ซม. ฟันยังไม่ขึ้น ขาขวามเล็กน้อย หัวใจและปอดปกติ ที่ท้องมี umbilical hernia ขนาดเล็กๆ การตรวจอื่นๆ ไม่พบสิ่งผิดปกติ

A : Before treatment B : Three weeks after therapy



ECG. : ค้างในภาพ (แถว A)

การแปลผล : หัวใจเต้น 110 ครั้งต่อนาที เป็น sinus-rhythm P-R 0.13 วินาที voltage ก่อนข้างต่ำใน standard และ limb leads แต่ไม่ต่ำใน chest leads QRS กว้าง 0.06 วินาที V.A.T. 0.03 วินาทีใน V_1 และ 0.02 วินาทีใน V_6 QT_c 0.33 วินาที ลักษณะที่สำคัญคือ ส่วนที่เป็น ST segment หายไปและ T wave โค้งเป็นรูปโดม (dome-shaped T) หรือที่เรียกกันว่า "mosque" sign เพราะลักษณะของ QRS ที่ตามหลังด้วย T รูปร่างโค้งแบบนี้ ทำให้คล้ายกับสุเหร่าของศาสนาอิสลาม ลักษณะที่กล่าวนี้เห็นชัดใน leads I II aVL V_4-V_6

ลักษณะความผิดปกติของคลื่นไฟฟ้าหัวใจแบบนี้พบได้ในผู้ป่วยที่เป็น hypothyroidism การตรวจทางภาพรังสีและการตรวจทางห้องปฏิบัติการอื่น ๆ ล้วนแต่สนับสนุนว่าผู้ป่วยรายนี้เป็น congenital athyrotic hypothyroidism

ภาพ ECG (แถว B) ทำหลังจากให้การรักษาด้วย thyroxine แล้วเป็นเวลา 3 สัปดาห์ การเปลี่ยนแปลงที่สำคัญคือ หัวใจเต้นเร็วขึ้นเป็น 130 ครั้งต่อนาที ST segment เริ่มมีปรากฏให้เห็น ยอดของ T wave แหลมขึ้นไม่โค้งเป็นรูปโดม ทำให้ลักษณะของ "mosque" sign หายไปใน leads ที่เคยมีสิ่งตรวจพบอันนี้

การแยกโรคจาก ECG :

1. เด็กที่อ้วนมาก มี voltage ต่ำลงโดยไม่มีการเปลี่ยนแปลงอย่างอื่น
2. ภาวะบวมทั้งตัว เหมือนในเด็กอ้วน
3. ภาวะถุงลมโป่งในปอด มี voltage ต่ำได้โดยเฉพาะอย่างยิ่งใน left precordial leads แต่มี right axis deviation มี P-pulmonale และมี deep S ใน V_1 ถึง V_6
4. ภาวะที่มีน้ำ เลือด หรือหนองในช่องเยื่อหุ้มหัวใจ มี ST segment ทึบสูงชัน และอาจมี T wave หัวกลับร่วมกับ voltage ที่ต่ำลงในทุก leads บางครั้งอาจพบ electrical alternans ด้วย
5. กล้ามเนื้อหัวใจอักเสบ มี voltage ต่ำ P-R interval เพิ่มขึ้น depressed ST segment T wave หัวกลับและอาจมี arrhythmia ร่วมด้วย

6. Cardiac beri-beri มี voltage ต่ำทั่วไป ร่วมกับ nonspecific ST-T wave changes และอาจมี prolonged QTc

7. ลักษณะที่ ST segment หายไป พบได้ใน hypercalcemia แต่ในพวกนี้ voltage จะไม่ต่ำ นอกจากนั้น T wave มีการเปลี่ยนแปลง คือส่วนที่เป็นขาขึ้นจะตื้นขึ้น แต่ขาลงของ T wave จะค่อยๆ ลาดลง ลักษณะนี้เห็นได้ชัดใน V_2 ถึง V_4

แม้ว่าการเปลี่ยนแปลงในคลื่นไฟฟ้าหัวใจของผู้ป่วยรายนี้ค่อนข้างจะ “ตรงตามตำรา” แต่การวินิจฉัยภาวะ hypothyroidism นั้นห้ามวินิจฉัยจาก ECG ECG เป็นเพียงเครื่องช่วยให้คิดถึงโรคนี้หรือช่วยสนับสนุนว่าผู้ป่วยเป็นโรคนี้ นอกจากนั้น ECG ยังมีประโยชน์ในการติดตามผลการรักษา

อ้างอิง

1. Ertugrul A. A new electrocardiographic observation in infants and children with hypothyroidism. Pediatrics 1966 April ; 37 (4) : 669-672
2. Contis G, Nadas AS, Crigler JF Jr. Cardiac manifestations of congenital hypothyroidism in infants. Pediatrics 1966 Sep ; 38 (3) : 452-456
3. Hayford JT, Schieken RM, Thompson RG. Cardiac function in primary hypothyroidism. Am J Dis Child 1980 June ; 134 (6) : 556-559
4. Surawicz B, Lasseter KC. Electrocardiogram in pericarditis. Am J Cardiol 1970 Nov ; 26 (5) : 471-474
5. Fun, L.T. : Acute myocarditis. Far East Med. J. 1970 June : 6 (6) : 172-177
6. Pallister RA. The electrocardiogram in oriental beriberi. Tr Roy Soc Trop Med Hyg 1954 Nov ; 48 (6) : 490-494
7. Beck GH, Marriott HJL. The electrocardiogram in hyperparathyroidism. Am J Cardiol 1959 Mar ; 3 (3) : 411-413