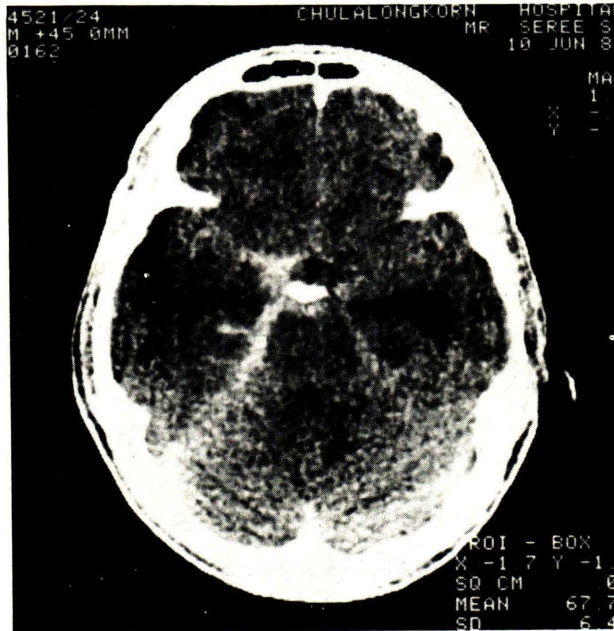

รังสีปริศนา

นิตยา สุวรรณเวลา*
พงษ์เดช พงษ์สุวรรณ*
วราภรณ์ อิศสระพานิชกิจ*

รายที่ 1

ผู้ป่วยชายไทย อายุ 27 ปี มาโรงพยาบาลด้วยอาการปวดศีรษะมากและซีมลง การตรวจร่างกายพบมีคอแข็ง และไม่มี localizing sign

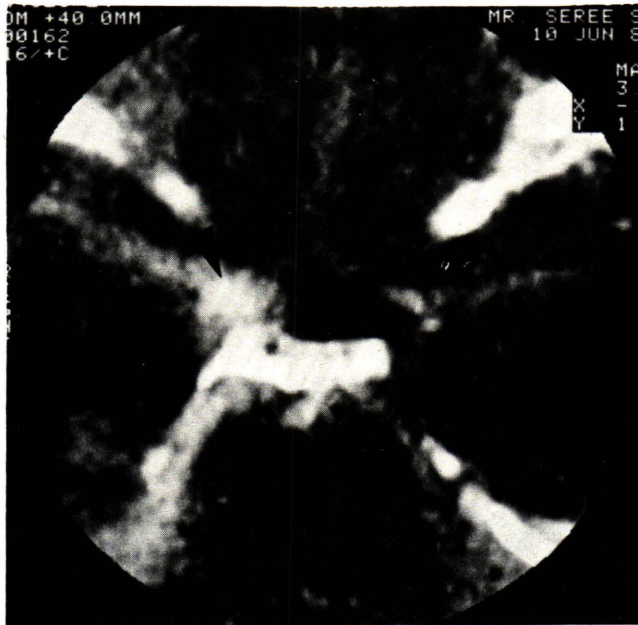


ได้ทำ computed tomography (CT) ดังในภาพที่ 1.1 จงให้การวินิจฉัย

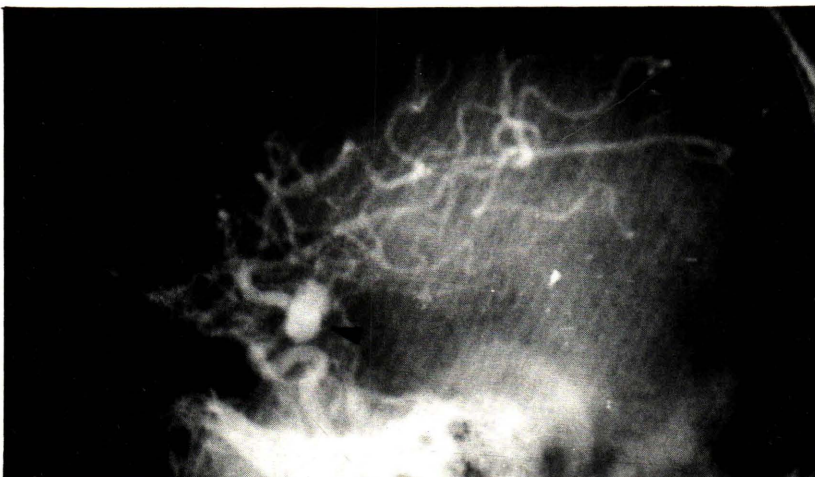
* ภาววิชาการรังสีวิทยา คณะแพทยศาสตร์ จุฬาลงกรณ์มหาวิทยาลัย

เจดย : Subarachnoid hemorrhage

ภาพที่ 1.1 เห็นมี high density วัดได้ค่าเฉลี่ย 67 Hounsfield units อยู่ที่ basal cistern โดยเฉพาะข้างขวา และกระจายไปทางด้านหน้า ด้านหลัง และด้านข้างเป็นลักษณะของเลือดใน subarachnoid space



ภาพที่ 1.2 เป็นภาพขยายบริเวณ basal cistern หลังฉีดสารทึบแสดงให้เห็นบริเวณ high density (ลูกศรชี้) ที่มากกว่าส่วนอื่น ๆ เป็น aneurysm



ภาพที่ 1.3 เป็นภาพรังสี right carotid angiogram ด้านข้างของผู้ป่วยรายเดียวกัน เห็น aneurysm ของ internal carotid artery ในตำแหน่ง posterior communicating artery มีขนาดกว้างที่สุด 15 มิลลิเมตร

ในผู้ป่วยที่ subarachnoid hemorrhage การใช้ CT scan จะช่วยให้เห็นได้โดยเฉพาะในระยะแรก ๆ ใน 4 วันแรกสามารถวินิจฉัยได้ 78 เปอร์เซ็นต์ Davis และพวกได้ศึกษาผู้ป่วยที่มี subarachnoid hemorrhage จากการมี aneurysm แรก โดยการมีเลือดออกมากน้อยในส่วนต่าง ๆ ตามลักษณะที่เห็นใน CT scan เปรียบเทียบกับอาการทางคลินิกของผู้ป่วยได้ผลว่าอาการผู้ป่วยจะ correlate กับจำนวนการกระจายของเลือดและ vasospasm ซึ่งช่วยบอกแนวทางการรักษาผู้ป่วย

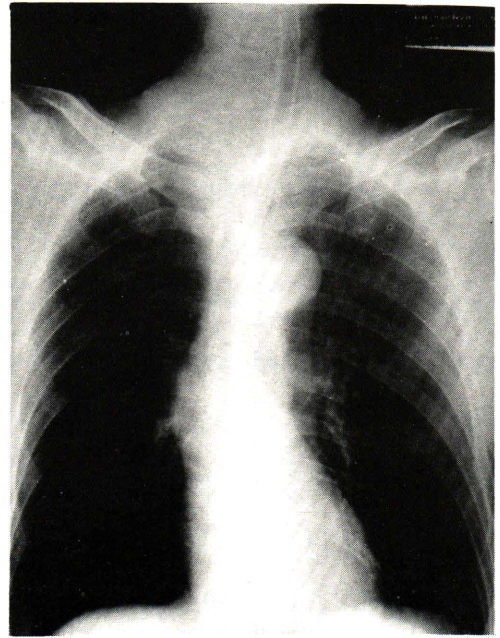
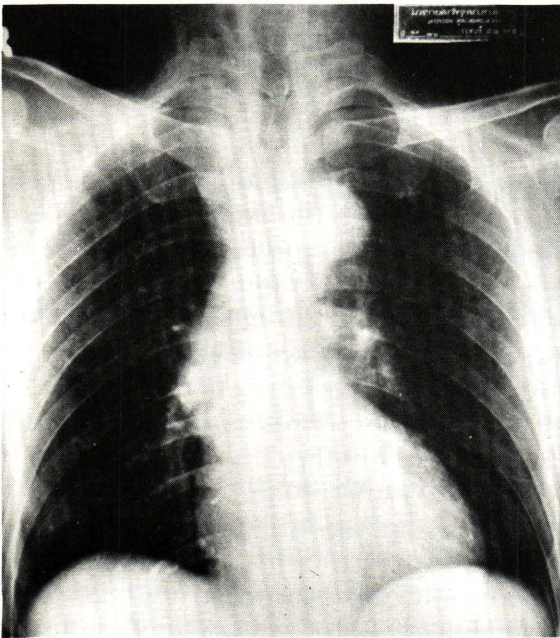
สำหรับ cerebral aneurysm, Schubiger และพวกได้ศึกษาผู้ป่วย 105 คนที่มี aneurysm 139 อัน พบว่าการใช้ CT โดยตัดภาพที่ 5 มิลลิเมตรและฉีดสารทึบแสงจะเห็น aneurysm ขนาดเล็กได้ 58 เปอร์เซ็นต์ สำหรับ giant aneurysm ซึ่งมีเส้นผ่าศูนย์กลางเกิน 25 มิลลิเมตร อาจเห็นได้และต้องแยกจากก้อนเนื้องอก ลักษณะที่เห็นอาจเห็นขอบนอกขาวชั้นเป็นวงหลังฉีดสารทึบแสง (ringshaped postcontrast enhancement) หรือมีก้อนหินปูนจับอยู่ บางพวกมี homogeneous enhancement ตรงกลาง โดยที่ตรงริมมี thrombosis พวกที่ไม่มี thrombosis จะเห็นเป็น homogeneously enhancing lesion นอกจากจะช่วยในการวินิจฉัย subarachnoid hemorrhage, aneurysm แล้ว CT scan ยังช่วยให้เห็นก้อน hematoma ซึ่งผู้ป่วยบางรายอาจมีในเนื้อสมองหรือบางรายเป็น subdural hematoma ได้

อ้างอิง

1. Davis JM, Davis KR, Crowell RM. Subarachnoid hemorrhage secondary to ruptured intracranial aneurysm : prognostic significance of cranial CT. AJR 1980 April; 134 (4) : 771-715
2. Ghoshhajra K, Marasco J, Baghai-Naiini P. CT detection of intracranial aneurysms in subarachnoid hemorrhage. AJR 1979 April ; 132 (4) : 612-616
3. Schubiger O, Valavanis A, Hayek J. Computed tomography in cerebral aneurysms with special emphasis on giant intracranial aneurysms. J Comput Assoc. Tomogr 1980 Jan ; 4 (1) : 24-31

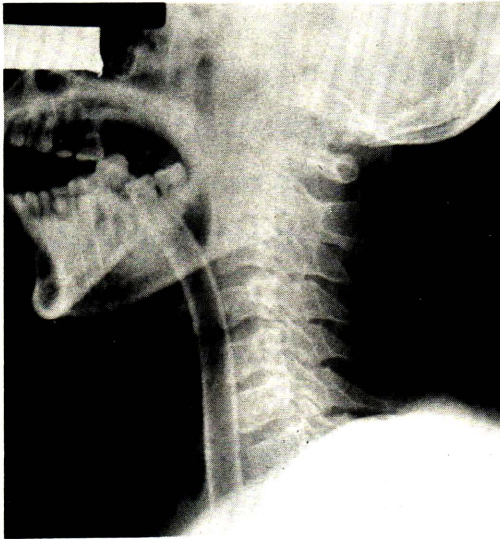
รายที่ 2

ชายไทย อายุ 43 ปี กำลังรับการรักษาในโรงพยาบาลด้วยเรื่อง coma หลังตกน้ำ ผู้ป่วยหยุดหายใจ แพทย์ผู้ดูแลต้องช่วยโดยการใส่ endotracheal tube โปรดดูภาพรังสีภาพที่ 2.1 ก่อนใส่ tube และภาพที่ 2.2 หลังการใส่ tube แล้วให้การวินิจฉัย แพทย์ผู้ใส่ tube สงสัยว่ามี rupture ของ trachea ท่านเห็นด้วยหรือไม่ เพราะเหตุใด



เฉลย : Endotracheal tube in the esophagus.

ภาพที่ 2.2 ภาพรังสีหลังใส่ tube จะเห็น endotracheal tube เอียงไปข้างซ้าย ไม่อยู่ใน normal midline portion ของ trachea ไม่เห็น soft tissue emphysema เห็นอากาศใน trachea ส่วนที่อยู่ต่ำกว่า tube ลงมา ไม่เห็นอากาศในส่วนเหนือ tube เนื่องจาก tube อยู่ใน esophagus มี partial obstruction ของ air passage เกิด pulmonary emphysema ของปอดกลีบล่างด้วย



ภาพรังสีของคนไข้คนเดียวกันในท่าข้างของคอ จะเห็นว่า tube อยู่ก่อนไปข้างหลังต่อ trachea อยู่ชิดกับกระดูกสันหลังส่วน คอมากและอยู่หลังต่อ กล้องเสียง ทำให้ช่วยในการวินิจฉัยว่า tube อยู่ใน esophagus ได้

ในกรณีที่มี rupture ของ trachea จะพบว่าภาพรังสีของคนไข้มี subcutaneous emphysema ของคน pneumodiastinum, pneumothorax, pneumopericardium หรือเห็น subcutaneous emphysema ของคอเพียงอย่างเดียวก็ได้ ซึ่งในคนไข้รายนี้ถ้าไม่พบลักษณะดังกล่าว จากผลการผ่าตัดตรวจพบไม่พบว่ามี rupture ของ trachea

ปัญหาเกี่ยวกับการใส่ endotracheal tube พบได้บ่อย ๆ โดยเฉพาะกับคนไข้ในห้องผู้ป่วยหนัก ปัญหาเรื่องใส่ tube เข้าไปใน esophageus ไม่ใช่สิ่งที่พบบ่อย ๆ ส่วนใหญ่การถ่าย ภาพรังสีจะช่วยในการค้ำตำแหน่งของปลายของ endotracheal tube ว่าอยู่ในที่ที่เหมาะสมหรือไม่ บางครั้งปลายอาจจะอยู่ลึกลงไป ใน bronchus ข้างใดข้างหนึ่ง

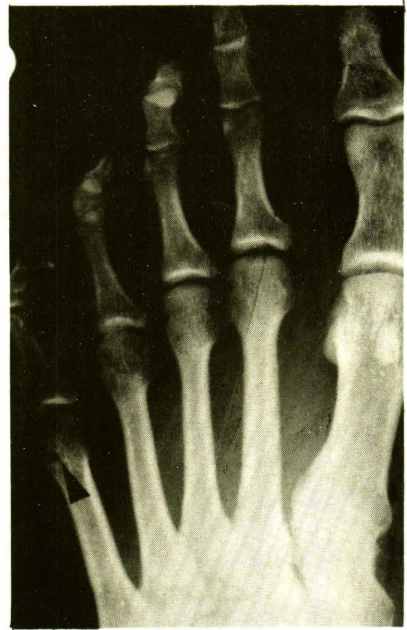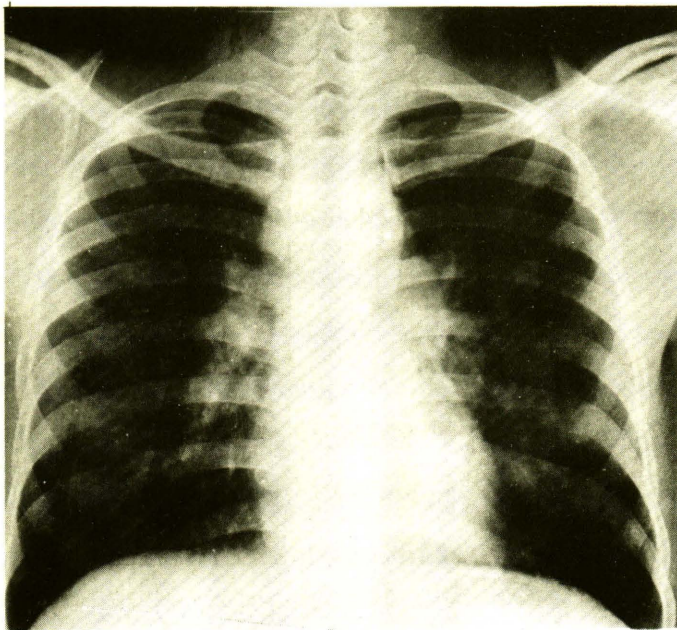
ได้มีผู้ศึกษาภาพรังสีเพื่อระดับที่เหมาะสมของปลาย endotracheal tube ในผู้ป่วย 100 ราย สรุปว่าระดับที่เหมาะสมคือระหว่าง T2 ถึง T4 หรือในกรณีที่ในภาพรังสีเห็น carina ซึ่งอยู่ประมาณ T5 ถึง T7 นั้น เมื่อคออยู่ใน neutral position โดยดูจาก mandible อยู่ประมาณระดับ C5-C6 แล้ว ปลายของ endotracheal tube 5 ± 2 เซนติเมตรเหนือ carina ถ้าผู้ป่วยก้มคอ สังเกตจาก mandible อยู่ประมาณ T1 หรือต่ำกว่า tip ควรจะอยู่ราว 7 ± 2 เซนติเมตรเหนือ carina ซึ่งการค้ำตำแหน่งของ tip ของ tube ดังกล่าวจะช่วยลดผลแทรกซ้อนจากการใส่ endotracheal tube ได้

อ้างอิง

1. Goodman LR, Conrardy PA, Laing F, Singer MM. Radiographic Evaluation of Emdotracheal Tube Position. AJR 1976 Sep , 127 (3) : 433-434

รายที่ 3

ผู้ป่วยชายไทย อายุ 26 ปี อาชีพทำนา อยู่จังหวัดสุรินทร์ มาโรงพยาบาลด้วยอาการปวดศีรษะ คลื่นไส้ อาเจียน ตาเห็นเป็น 2 ภาพมา 1 เดือน ตรวจร่างกายพบมีต่อมน้ำเหลืองที่คอโต bilateral papilledema และ bilateral sixth nerve palsy การตรวจภาพรังสีของกระดูกศีรษะ cerebral angiography ของเส้นเลือดทั้งสี่ของสมอง และเอ็กซเรย์คอมพิวเตอร์ของสมองปกติ ผู้ป่วยมีอาการเจ็บขมที่นิ้วก้อยเท้าขวาด้วย
ได้ถ่ายภาพรังสีของทรวงอกและเท้าขวาทิ้งในภาพที่ 3.1 และ 3.2



เฉลย : Sarcoidosis

ภาพที่ 3.1 ภาพรังสีของทรวงอกจะเห็นว่าหัวใจมีรูปร่างและขนาดปกติ ไม่มี pulmonary infiltration แต่มีก้อนลักษณะตะปุ่มตะป่ำบริเวณซีกปอดทั้งสองข้างและ right paratracheal ซึ่งเป็นลักษณะของการมีต่อมน้ำเหลืองโต

ภาพที่ 3.2 ภาพรังสีของเท้าขวา เห็นบริเวณที่กระดูกบางลง ซึ่งขอบเขตชัดเจนตรงส่วนปลายของกระดูก metatarsal อันที่ 5 (หัวลูกศร)

ผู้ป่วยรายนี้ได้รับการตัดชิ้นเนื้อจากต่อมน้ำเหลืองที่คอบพบเป็น non caseating granuloma ในกล้ามเนื้อ gastrocnemius ก็พบ granuloma เช่นกัน ได้ทำ Kveim test ซึ่งค่อนข้างแน่นอนสำหรับ sarcoidosis ให้ผลบวก ซึ่งรวมกับการมีต่อมน้ำเหลืองโตในภาพรังสีทรวงอก จะช่วยในการวินิจฉัย

สำหรับอาการทางสมองเข้าใจว่าความดันเพิ่มขึ้นในช่วงกระโหลกศีรษะ แต่ไม่พบการเปลี่ยนแปลงที่แน่นอนจากการตรวจสอบเพิ่มเติมต่าง ๆ

Sarcoidosis เป็นโรคที่พบได้ในส่วนต่าง ๆ ของร่างกายหลายแห่ง เช่น ปอด ต่อมน้ำเหลืองในช่องทรวงอก กระดูก ระบบประสาท กล้ามเนื้อ ผิวหนังมีการเปลี่ยนแปลง นอกจาก extrathoracic sarcoidosis อาจพบที่ต่อมน้ำเหลืองอื่น ๆ ตับ ม้าม ตา lacrimal gland ต่อมน้ำลาย ตา เป็นต้น

การเปลี่ยนแปลงที่ปอดในภาพรังสี อาจพบได้เป็น 4 แบบคือ

1. ต่อมน้ำเหลืองโตที่ hilar และ paratracheal โดยไม่มีการเปลี่ยนแปลงของเนื้อปอดทั้งในภาพที่ 3.1
2. การเปลี่ยนแปลงของเนื้อปอดอาจเป็นแบบ reticular, miliary หรือ nodular หรือหลายแบบรวมกัน
3. ต่อมน้ำเหลืองบริเวณ hilar และ paratracheal โตร่วมกับการเปลี่ยนแปลงของเนื้อปอด
4. การเปลี่ยนแปลงในเนื้อปอดเป็น fibrotic change เกิดเป็น pulmonary insufficiency ได้

ลักษณะพิเศษที่มักพบใน sarcoidosis คือต่อมน้ำเหลืองบริเวณ hilar มักโตทั้งสองข้างเท่า ๆ กันและบางครั้งมีการเปลี่ยนแปลงของภาพรังสีทรวงอกมาก แต่อาการทางคลินิกอาจน้อยมาก

อาจต้องแยกโรคจากโรคต่าง ๆ คือ

1. Pulmonary tuberculosis
2. Carcinomatosis
3. Lymphoma
4. Mycotic infection

การเปลี่ยนแปลงที่ skeletal system

อาจพบได้ในทุกส่วน แต่ที่พบบ่อยและเป็นลักษณะเฉพาะคือที่มือและเท้า ลักษณะทางรังสีที่อาจพบคือ

1. Well defined small lytic defect
2. Lace-like destructive pattern
3. Well defined larger radiolucent defect คล้าย enchondroma
4. Neuropathic like lesion คล้ายการเปลี่ยนแปลงที่เกิดจาก scleroderma
5. Areas of endosteal bone sclerosis
6. Subperiosteal erosion ซึ่งคล้ายกับการเปลี่ยนแปลงที่เกิดจาก hyperparathyroidism
7. Periosteal reaction
8. Soft tissue nodule

ลักษณะที่ค่อนข้างเฉพาะของโรคนี้คือแบบ lace-like destructive pattern

สำหรับผู้ป่วยรายนี้การเปลี่ยนแปลงที่เท้าเป็น well defined lytic lesion อาจพบได้ในคนปกติ ซึ่งเชื่อว่าเกิดจาก ossification defect และต้องแยกจากโรคอื่น ๆ เช่น simple bone cyst, epidermoid inclusion cyst หรือ tuberous sclerosis เป็นต้น

การเปลี่ยนแปลงในภาพรังสีดังกล่าวร่วมกัน รวมทั้งลักษณะ clinical จะช่วยในการวินิจฉัยได้

อ้างอิง

1. Edeiken J, Hodes PJ. Roentgen Diagnosis of Disease of Bones, Baltimore ; Williams & Wilkins Co, 1967
2. Paul LW, Juhl JH. The Essentials of Roentgen Interpretation. 3 ed. New York : Harper & Row, 1972
3. Poznanski AK. The Hand in Radiologic Diagnosis. Philadelphia : Saunders, 1974