

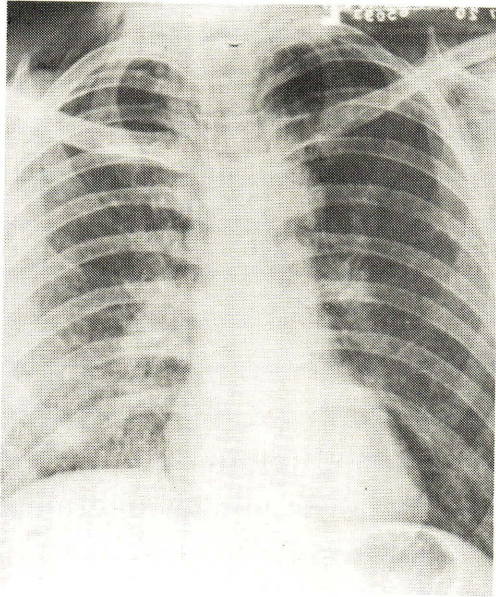
# รังสีปรีศนา

นิตยา สุวรรณเวลา\*  
วิไลวรรณ วิจารณ์ภักกิจ\*

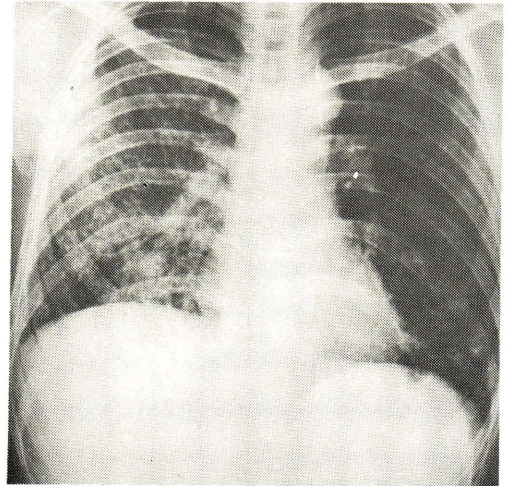
สมใจ หวังศุภชาติ\*  
ลักษณะพรรณณ เจริญคุปต์\*  
เกวียง ตังสง่า\*\*

## ปรีศนาที่หนึ่ง

ภาพที่ 1.1



ภาพที่ 1.2



ผู้ป่วยชายไทย อายุ 35 ปี ภูมิลำเนาอยู่  
จังหวัดระยอง อาชีพชาวไร่ ถูกส่งมาจาก  
โรงพยาบาลสมเด็จ ณ ศรีราชา ด้วยเรื่อง อ่อนเพลีย มีไข้ บัสสาวะไม่ค่อยออก ตัวเหลือง ตาเหลือง  
แน่นหน้าอก หอบ หายใจขัด เจ็บคอและกลืนอาหารไม่ได้มาประมาณ 2-3 วัน

ผลการตรวจร่างกายพบผู้ป่วยมี conscious ดี มี mild dyspnea สะอึกตลอดเวลา  
Vital signs : BT 37.8° c, BP 130/90 mmHg, HR 100/mm, RR 32/min มี marked jaundice

\* ภาควิชารังสีวิทยา

\*\* ภาควิชาอายุรศาสตร์ คณะแพทยศาสตร์ จุฬาลงกรณ์มหาวิทยาลัย

มีแผลในปาก ฟังปอดพบมี rhonchi ทั้งสองข้าง ตับโตเล็กน้อย ภาพรังสีของปอดมีลักษณะดังภาพที่ 1.1 ผล blood gas: PH 7.49,  $\text{paO}_2$  47,  $\text{paCO}_2$  32,  $\text{HCO}_3$  23.5, BE + 1,  $\text{CO}_2$  (cont) 24.5mM/L,  $\text{O}_2$  (sat) 85.5% ซึ่งแสดงว่าผู้ป่วยมี moderate arterial hypoxemia และมี hyperventilation with respiratory alkalosis.

10 วันต่อมาภาพรังสีของปอดมีลักษณะดังภาพที่ 1.2 ผล blood gas : pH 7.45,  $\text{paCO}_2$  45,  $\text{paCO}_2$  21,  $\text{HCO}_3$  14, BE - 5,  $\text{CO}_2$  (cont) 14.5 mN/L,  $\text{O}_2$  (sat) 82% ซึ่งแสดงว่ามี hypoxemia มากขึ้นและมี acidosis อีก 4 วันต่อมาผู้ป่วยก็ถึงแก่กรรมด้วย respiratory failure

ภาพรังสีของปอดทั้งภาพที่ 1.1 และที่ 1.2 เป็นการเปลี่ยนแปลงของปอดในผู้ป่วยที่ได้ รับประทาน Paraquat หรือ Gramoxone poisoning

### เฉลยภาพรังสีปรีศนา

ผู้ป่วยรายนี้มีประวัติว่า 6 วันก่อนมาโรงพยาบาลได้เข้าไปพ่นยาฆ่าวัชพืชในไร่ ใช้ยา gramoxone ทำงานประมาณ 8 ชั่วโมง ระหว่างนั้นได้สูบบุหรี่ และกินข้าวโดยไม่ล้างมือ

การเปลี่ยนแปลงของภาพรังสีในภาพที่ 1 พบว่ามี mediastinal และ subcutaneous emphysema ที่บริเวณคอทั้งสองข้าง ปอดทั้งสองข้างขยายออกได้ดี มี infiltrations กระจายทั้งสองข้างมีทั้งส่วน interstitial และ alveolar components ไม่พบน้ำและลมในช่องปอดทั้งสองข้าง การเปลี่ยนแปลงในภาพที่ 1.2 ใน 10 วันต่อมาพบว่าลักษณะของ interstitial pattern เด่นชัดขึ้น ในปอดข้างขวาและส่วนล่างของปอดข้างซ้าย ลักษณะเป็นร่างแหแบบ honeycomb appearance, mediastinal และ subcutaneous emphysema หายไป

Paraquat (1,1 - dimethyl - 4, 4' dipyridylum chloride) ชื่อทางการค้าคือ Gramoxone เป็น powerful herbicide (ยาฆ่าหญ้า) จะออกฤทธิ์โดยกลายเป็น stable free radical (methyl viologen) ซึ่งเป็น powerful reducing agent หรือกลายเป็น superoxide ซึ่งเป็นตัวทำลายผนังเซลล์

เมื่อเกิดการเป็นพิษขึ้น อาจจะมีแผลในช่องปากและหลอดอาหาร อาจมีการทะลุของหลอดอาหารทำให้มี mediastinal emphysema ได้ซึ่งในผู้ป่วยรายนี้ก็ได้ทำ esophagogram แต่ไม่พบร่องรอยการทะลุแต่อย่างใด นอกจากนี้จะมี hepatocellular dysfunction, renal

failure และ respiratory failure. Respiratory failure อาจเกิดขึ้นอย่างรวดเร็วมากใน 24-48 ชม. ในผู้ป่วยที่ได้รับยาเป็นจำนวนมากจะตายอย่างรวดเร็วด้วย pulmonary edema และ hemorrhage ซึ่งอาจเป็นผลจาก renal failure หรือจากผลโดยตรงของยาต่อปอด มีการทดลองซึ่งแสดงว่าปอดของคนนั้นมี capacity ที่สามารถเก็บสะสม paraquat ได้ดีมากทั้ง ๆ ที่มี low concentration ใน plasma. ในผู้ป่วยที่ได้รับยาขนาดน้อยลง respiratory failure ที่เกิดขึ้นจะเกิดเนื่องจากการเปลี่ยนแปลงของปอดที่มี active fibroblastic proliferation ภายใน interstitium ซึ่งจะเห็นเป็น honeycomb pattern ในกล้องจุลทรรศน์และในภาพรังสี ระยะเวลาผู้ป่วยจะมีอาการของ hypoxemia และ acidosis

ถ้าผู้ป่วยยังมีชีวิตอยู่ต่อไป พยาธิสภาพของปอดจะเปลี่ยนแปลงไปอีกบางส่วนจะถูกแทนที่ด้วย cyst ขนาดเล็ก (0.5-2 mm) ซึ่งมีผนังเป็น fibrous tissue เกิดมีทั้ง interstitial และ alveolar fibrosis ขึ้น

Mediastinal และ subcutaneous emphysema ในรายนี้คิดว่าน่าจะเกิดจากการแตกของ alveoli เข้าไปใน interstitium และเข้าสู่ mediastinum ไปยัง subcutaneous tissue เนื่องจากการไอและการสะอึกแรง ๆ

ลักษณะภาพรังสีดังกล่าวต้องแยกจาก

- ภาพรังสีของปอดในผู้ป่วยที่ได้รับออกซิเจน เบอร์เซ็นต์สูง ๆ เป็นเวลานาน ๆ
- Ruptured esophagus ซึ่งทำให้เกิด mediastinitis มี mediastinal émpysema ซึ่งอาจมี aspirated pneumonia ร่วมด้วย
- Cystic bronchiectasis โดยเฉพาะที่ส่วนล่างของปอดทั้งสองข้าง
- Collagen disease ของปอดที่ทำให้ honeycomb pattern เช่น scleroderma, rheumatoid arthritis
- Occupational lungs เช่น pneumoconiosis
- Fibrocystic disease of lungs (Mucoviscidosis)
- Interstitial pulmonary fibrosis (Hammanrich)

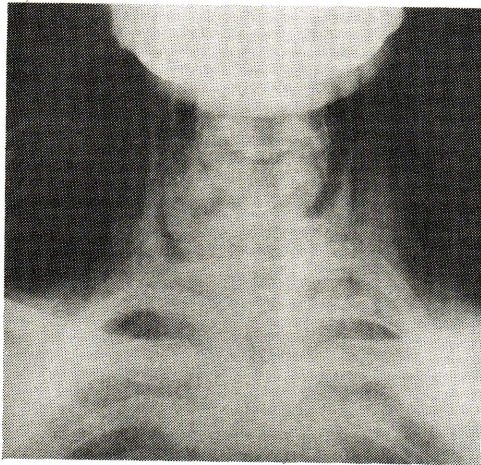
การวินิจฉัยขึ้นกับประวัติการสูดดม, กิน, หรือถูกซึมเข้าทางผิวหนังของ paraquat และจาก urine analysis รวมทั้งการหาระดับของ paraquat ในเลือดด้วย ซึ่ง urinary excretion ของ paraquat จะลดระดับลงอย่างรวดเร็วหลังจากวันแรกที่ได้รับยา

### อ้างอิง

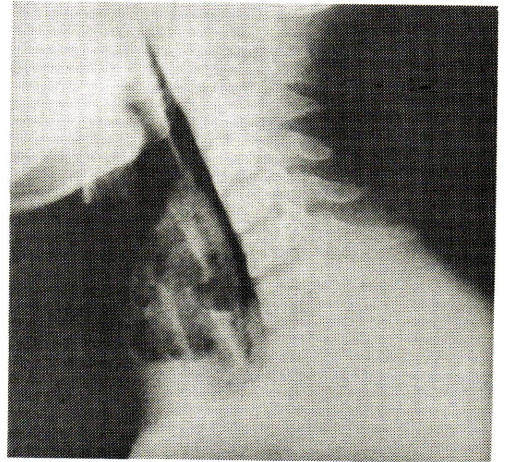
1. Ackrill P, et al: Oesophageal perforation due to paraquat. Br Med J I (6112): 1252-3, May 1978.
2. Bier RK, et al: Pulmonary changes in paraquat poisoning. Radiology 127(2): 308, May 1978.
3. Editorial: Paraquat poisoning. Lancet 1(7968): 1057, May 1976.
4. Gradiner AJS: Pulmonary edema in paraquat poisoning. Thorax 27: 132-135, 1972.
5. Newhouse M, et al: Percutaneous paraquat absorption. Arch Dermatol 114(10): 1516-9, 1978.
6. Sutton D: Text book of radiology, Edinburg and New York, Churchill Livingstone: 464-466, 1975.
7. Thurlbeck WM, et al: Pulmonary effects of paraquat poisoning. Chest 69(2 suppl): 276-80, Feb 1976.



## ปริศนาที่สอง



ภาพที่ 2.1



ภาพที่ 2.2

ผู้ป่วยชายไทย อายุ 24 ปี หกล้มด้านหน้าของคอไปกระแทกท่อประปาครอบวมขึ้นทันทีปวดและพูดลำบาก ถ่ายภาพรังสีของบริเวณคอเห็นดังในภาพที่ 2.1 และภาพที่ 2.2 จงอธิบายลักษณะที่เห็น และให้การวินิจฉัย

**เฉลย ภาพรังสีปริศนาภาพที่ 2.1 และ 2.2 : Ruptured trachea**

ในภาพจะเห็นมีเงาสีดำของลมกระจายอยู่ทั่วไปในเนื้อเยื่อรอบ ๆ คอด้านหน้าเป็น subcutaneous emphysema และเห็นเงาใน trachea ผิดปกติไป ครอบวมโตขึ้น

การมีบาดเจ็บ (blunt injury) ต่อ cervical trachea นั้นอาจเกิดจากอุบัติเหตุต่าง ๆ ที่มีแรงมากระทบโดยตรงได้แก่ อุบัติเหตุทางรถยนต์ มีการรัดในบริเวณนั้น เช่น ในกรณีที่ถูกรัดคอหรือถูกชกบริเวณนั้น เป็นต้น สำหรับผู้ป่วยในรายนี้ ได้รับความเจ็บโดยบริเวณด้านหน้าของลำคอไปกระแทกกับท่อน้ำประปาทำให้เกิดการฉีกขาดของ trachea ทันที

กลไกของการเกิด ruptured trachea ก็เนื่องจาก trachea ถูกกดกับ vertebral column อย่างรุนแรงโดยมีแรงมากระทบ ทำให้เกิดมี contusion, laceration หรือ avulsion ของ trachea โดยที่ soft tissue ที่ปกคลุมอยู่อาจไม่มีร่องรอยของการฉีกขาดก็ได้ ประมาณ 80 เปอร์เซ็นต์ของการมี ruptured trachea จะเกิดที่ตำแหน่งประมาณ 2.5 เซนติเมตรเหนือ carina

### อาการแสดง

- ผู้ป่วยอาจไม่มีอาการเลยพบได้ประมาณ 10 เปอร์เซ็นต์
- อาจพบ subcutaneous emphysema
- dyspnea
- cyanosis
- hemoptysis
- pneumomediastinum และ pneumothorax

### ลักษณะที่เห็นในภาพรังสี

- เงาของลมใน trachea มีลักษณะผิดปกติไป
- มี subcutaneous emphysema, mediastinal emphysema
- อาจมี fracture ของ upper ribs ร่วมด้วย

### วิธีการรักษา

- ควรทำ bronchoscopy เพื่อหาคำแหน่งและขนาดของ trachea ที่ฉีกขาดหรือทะลุ  
ถ้าเป็น complete rupture ต้องเย็บทันที  
ถ้าเป็นการฉีกขาดเล็กน้อย (small laceration) อาจต้องดูแลให้ drainage เป็นต้น

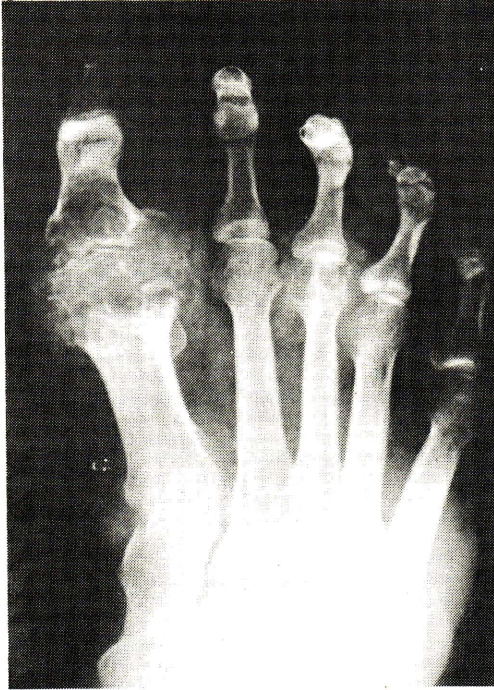### อ้างอิง

1. Chesterman JT, Satsangi PN : Rupture of the trachea & bronchi by closed injury. Thorax 21 : 21, 1966.
2. Donehin y, et al : Blunt trauma to the trachea. Br J Anesth 48(11): 1113-4, Nov 1976.
3. Guest JL Jr, et al : Major airway injury in closed chest trauma. Chest 72(1) : 63-6, Jul 1977.

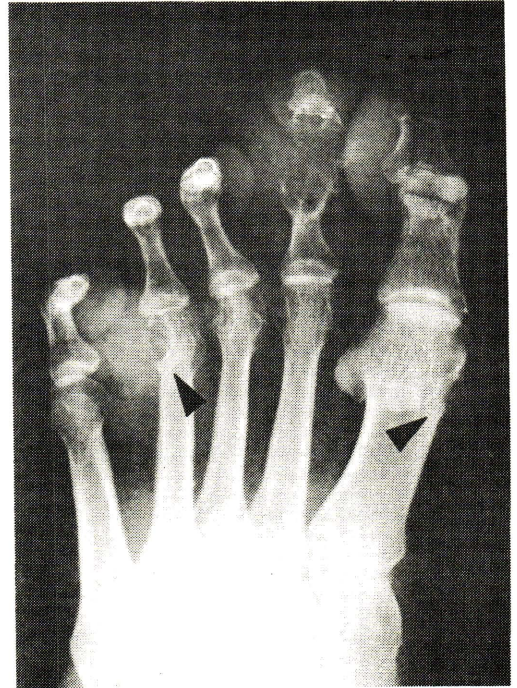

## ปริศนาที่สาม

รูปที่ 3.1



ภาพที่ 3.2



ผู้ป่วยชายไทย อายุ 56 ปี มีอาการปวดบวมตามข้อ เป็น ๆ หาย ๆ มาเป็นเวลานาน เกือบ 10 ปี มักเป็นกับข้อปลายเท้า เวลาปวดจะมีอาการ บวม แดง ร้อน ร่วมด้วย

ตรวจร่างกายพบว่า ตามข้อเล็กๆ ของเท้าทั้งสองมีลักษณะอักเสบ บวมมาก มีก้อน เล็ก ๆ ออกขึ้นใกล้ ๆ ข้อ ได้ถ่ายภาพรังสีของเท้าดังในภาพที่ 3.1 จงให้การวินิจฉัย

### เฉลยภาพรังสีปริศนา Chronic gouty arthritis

ในภาพรังสีของเท้าทั้ง 2 ข้าง มีความผิดปกติมากที่สุดที่ first metatarso-phalangeal joint ของเท้าขวา และข้ออื่น ๆ ก็มีการเปลี่ยนแปลงด้วย

- การเปลี่ยนแปลงของข้อ 1<sup>st</sup> MP คือมีการทำลายของกระดูกที่อยู่รอบ ๆ ข้อ (Periarticular bones) เป็นลักษณะ punched-out lesions ตรงลูกศรชี้ในภาพที่ 3.2, cystic area เหมือนกับฟองสบู่ (soap-bubble), cortex ของกระดูกบางส่วนถูกทำลายหายไป

นอกจากนี้กระดูกที่อยู่รอบ ๆ ข้อนิ้วจะมีลักษณะ บานออก (expansion) joint space ก็แคบลง articular surface ถูกทำลายขรุขระแหงนหายไป

การเปลี่ยนแปลงของข้ออื่น ๆ พบว่าที่ข้อ 3<sup>rd</sup> MP ของเท้าขวา 1<sup>st</sup>, 3<sup>rd</sup> และ 4<sup>th</sup> MP ของเท้าซ้ายมี cystic lesions แบบ punched-out lesion เช่นเดียวกัน

ส่วน proximal interphalangeal joint ของ 2<sup>nd</sup> toe ของเท้าซ้าย periarticular bone ถูกทำลายจนหมด

Gout เป็นกลุ่มอาการของโรคที่เกิดจากมี hyperuricemia มักเป็นกับผู้ชาย อายุมากกว่า 40 ปี ขึ้นไป และมักมีประวัติโรคนี้ในครอบครัว

Gouty arthritis มักเป็นมากที่สุดที่ข้อ 1<sup>st</sup> MP ของเท้า และข้อเล็ก ๆ ของมือและเท้าเกิดจากมี urate crystal ไป deposit อยู่ที่ periarticular structure, cartilage และ epiphyseal bone ทำให้มีอาการอักเสบ เนื่องจาก urate crystal จะเป็นเสมือน foreign body ร่างกายก็พยายามกำจัดออก

ในระยะแรกของโรคจะพบอาการอักเสบของข้อ โดยที่ภาพรังสีอาจพบว่ากระดูกยังปกติ เนื่องจาก urate crystal อยู่ที่ soft tissue และ cartilage เท่านั้น

การเปลี่ยนแปลงทางรังสี จะเห็นต่อเมื่อมีการ deposit ของ urate เข้าไปอยู่ในกระดูกแล้ว ซึ่งต้องกินเวลาหลายปี หลังจากคนไข้เริ่มมีอาการปวดข้อ ดังนั้นการวินิจฉัยโรค จึงทำได้หลายปีก่อนการเปลี่ยนแปลงทางรังสี

ในระยะหลังจะมี Tophi อยู่รอบ ๆ ข้อ ดังนั้นจึงตรวจพบว่ามีก้อนตะปุ่มตะป่ำรอบ ๆ ข้อ

## เอกสารอ้างอิง

1. Abeles M, Urman JD, Conn F: Acute gouty arthritis. JAMA 238 : 2526, 1977.
2. Berens DL: Roentgenographic changes in gout. Post Grad Med 63 (5) : 154-61, 1978.
3. Edeiken J, Hodes PJ: Arthritides in Roentgen Diagnosis of Diseases of Bone, Baltimore, The Williams & Wilkins company, 1973.