

SURGICAL TREATMENT OF EXTRACRANIAL CEREBROVASCULAR INSUFFICIENCY

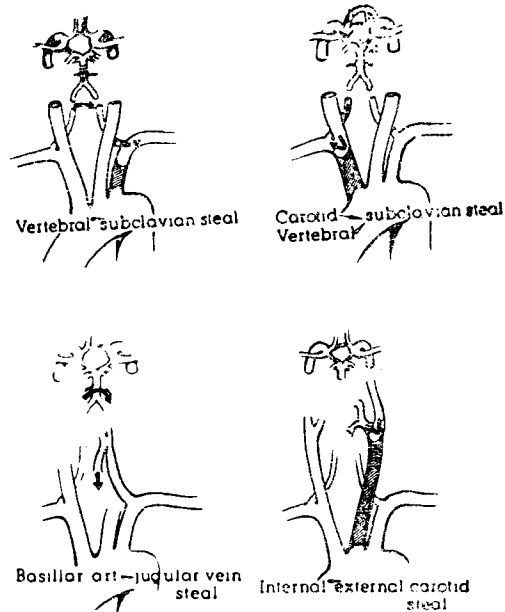
เหมือนหมาย สรรพวิชาญ พ.บ., Dr. Med., Facharzt Für Chirurgie.

Cerebral vascular insufficiency
ที่สาเหตุเนื่องมาจาก extracranial
arterial occlusive diseases ได้เป็นที่รู้จัก
กันมานานแล้ว เริ่มด้วย Broadbent⁽¹⁾ ในปี
๑๘๗๕ ได้กล่าวถึง arteriosclerotic
occlusion ของเส้นเลือดแขนงที่ออกจาก
aortic arch และพบว่าการอุดตันมีลักษณะ
เป็น segmental, Takayasu^{(14), (7)}
(Tokyo ophthalmologist) เมื่อปี ๑๙๐๘
ได้กล่าวถึงสตรีญี่ปุ่นผู้หนึ่ง ที่เป็น cataract
และมี anastomosis ของ arteries และ
veins รอบ ๆ optic discs และอธิบายว่าเป็น
advanced stage ของ occlusion ของ
branches ของ aortic arch โดยเป็น syn-
drome หนึ่ง ซึ่งประกอบด้วย loss of
pulsation of arteries of upper extremi-
ties พร้อมกับมี visual disturbances,
syncope และ transient cerebral ischemic
attacks. Hunt⁽⁵¹⁾ เมื่อปี ๑๙๑๔ ได้เน้น
และอธิบายถึง occlusion of extracranial
arteries ที่ไปเลี้ยงสมองไว้เป็นอย่างดี Frövig

และ Löken⁽⁴⁾ เมื่อปี ๑๙๕๑ ได้ใช้คำว่า
“Aortic arch syndrome” กับโรคต่าง ๆ
ที่เป็นสาเหตุให้เกิด Segmental occlusion
ของเส้นเลือดแขนงของ aortic arch.
Shimizu⁽¹¹⁾ เมื่อปี พ.ศ. ๑๙๕๑ ได้เรียก
โรคนี้ว่า Pulseless disease. De Bakey⁽³⁾
และคณะในปี ๑๙๕๓ ได้เริ่มรักษา
extracranial arterial occlusive disease
ด้วยการผ่าตัดเป็นผลสำเร็จ Contorni⁽²⁾ ใน
ปี ๑๙๖๐ ได้พบ reversal of vertebral
arterial flow เป็นครั้งแรกในคนที่ทำหน้าที่
คล้าย collateral supply ไปยังแขน และ
ชี้ให้เห็นว่า มันอาจทำให้เกิด cerebral
damage ขึ้นได้ Reivich⁽¹⁰⁾ และคณะ
ในปี ๑๙๖๑ ได้แสดง reversal of blood
flow ผ่าน vertebral artery ในผู้ป่วยที่มี
occlusion of proximal subclavian artery
และยังได้ demonstrate โดยทำ experiment
ในสุนัข ด้วยการผูก subclavian artery
ตอน proximal ต่อ origin ของ Vertebral
artery พบว่ามี reversal of flow ของ

vertebral artery บางนพบเกิดบนทันที ซึ่งจะมีจำนวนมาก จนทำให้มี Compensatory increase of flow ในเส้นเลือดที่เหลือที่นำเลือดไปเลี้ยงสมอง แต่ถึงกระนั้นพบว่า total cerebral blood flow จะถูกทำให้ลดน้อยลงถึง ๔๑% ซึ่งสามารถทำให้เกิดอาการทางสมองขึ้นได้ ซึ่งเรียกว่า "brachial basilar insufficiency subclavian และ subclavian steal syndrome" คือมีอาการเกี่ยวกับ ischemia ของแขน พร้อมกับอาการของ cerebral arterial insufficiency.

สมองได้รับเส้นเลือดมาเลี้ยงจาก arteries ใหญ่ ๆ ๔ เส้น คือ vertebral arteries ๒ เส้น, internal carotid arteries ๒ เส้น ทั้ง ๒ systems นี้จะมี intracranial communication ถึงกันโดยผ่านทาง circle of willis ดังนั้น ถ้ามี occlusion ของเส้นเลือดเส้นใดเส้นหนึ่ง ในที่บางแห่ง ก็จะทำให้เกิด pressure difference และเกิด reversal ของ blood flow ขึ้น ซึ่งจะเป็นส่วนช่วย reduce cerebral blood flow ลงไปอีก reversal of blood flow (8) อาจเกิดขึ้นได้ถึง ๔ อย่างด้วยกัน ดังแสดงในรูปที่ ๑ คือ



รูปที่ ๑. แสดง reversal of blood flow ซึ่งอาจจะเกิดขึ้นได้ ๔ อย่างด้วยกัน (ดู text)

๑. Vertebral-subclavian steal คือมี occlusion ของ proximal subclavian artery proximal ต่อ origin ของ vertebral artery จะทำให้มี retrograde flow ของเลือดจาก vertebral artery เข้าไปสู่ subclavian artery.
๒. Carotid vertebral-subclavian steal คือมี occlusion ของ proximal innominate artery เลือดจาก Right common carotid และ right vertebral artery จะไหลเข้า right subclavian artery.
๓. Internal-external carotid steal คือมี occlusion ของ common carotid

artery ก่อนถึง bifurcation ที่จะแยกเป็น internal และ external carotid artery เลือดจะไหลกลับลงมาตาม internal carotid artery เข้า external carotid artery.

๔. Basilar artery or carotid-jugular vein steal คือมี arteriovenous fistula ระหว่าง artery และ vein นั้นเอง เช่น เนื่องจาก trauma เลือดจะไหลจาก artery ไปสู่ vein ดังรูป ๑

สาเหตุของ cerebral arterial insufficiency อันต่อไปก็คือ tortuosity⁽⁶⁾ และ kinking ของ internal carotid artery ซึ่งสามารถจะ reduce cerebral blood flow ลงโดยกระทันหัน ทำให้เกิดอาการทางสมองได้เช่นกัน

สาเหตุที่สำคัญต่อไปก็คือ Stenosis หรือ occlusion ของ branches ของ aortic arch ทางประเทศตะวันตก มักเนื่องจาก Atherosclerosis, สำหรับทางประเทศเราและประเทศใกล้เคียง Primary arteritis ของ branches ของ aortic arch อย่างที่เรียกว่า Takayasu's disease ก็เป็นสาเหตุได้เสมอๆ ในเด็ก และในคนอายุน้อยๆ โดยเฉพาะผู้หญิง^{(16), (9), (12), (13)}

สำหรับ Atherosclerosis นั้น Atheroma ที่งอกยื่นเข้าไปใน lumen ของ artery มักจะ localize และเป็นช่วงสั้น และมักจะมี normal arterial bed ที่ proximal และ distal ต่อ lesion ซึ่งอาจแบ่งออกเป็น proximal และ distal form⁽³⁾ ใน proximal form นั้น process จะอยู่ที่ origin ของ aortic arch คือ innominate, left common carotid และ left subclavian artery. ส่วน distal form นั้น occlusion จะอยู่ที่ bifurcation ของ common carotid artery ตรงที่แยกเป็น internal และ external carotid arteries และที่ origin ของ vertebral artery ตรงที่ออกจาก subclavian artery ที่แยกเป็น 2 forms นั้นมีความสำคัญเกี่ยวกับการรักษา, ใน proximal form นั้น ทั้ง incomplete และ complete occlusion, lesion มักจะ well localized และมักจะมี normal distal arterial bed และมักจะเป็น operable form เสียเป็นส่วนมาก ส่วนใน distal form นั้น incomplete occlusive lesion และ early complete occlusive lesion เท่านั้น ที่จะรักษาโดยการผ่าตัดได้ เพราะ complete occlusion ที่เป็นมานานแล้วใน form นี้ ไม่สามารถจะรักษา

ด้วยการผ่าตัดได้ เนื่องจาก distal thrombotic process มักจะ extend เข้าไปถึง intracranial arterial bed เสียแล้ว

อาการมักจะแบ่งออกได้เป็น ๒ แบบ⁽¹⁵⁾
(3) คือ

Transient episodes of neurologic dysfunction และ frank strokes คือมี paralysis

อาการทั่ว ๆ ไปมักจะมี ปวดศีรษะ อาจจะปวดศีรษะข้างเดียว, dizziness มีเสียงก้องในหู (buzzing noises in the ear), mental deterioration, loss of memory.

อาการ transient episodes มักจะมี weakness หรือ numbness ของแขนขาข้างใดข้างหนึ่ง ชั่วคราว อาจมี transient aphasia ถ้ามึ involvement ของ dominant hemisphere, น้อยรายที่จะพบ transient blindness ของตาที่อยู่ข้างเดียวกับ lesion ของเส้นเลือด

พวก frank stroke อาจเกิดได้ใน severity ต่าง ๆ กันตั้งแต่ paralysis numbness ของ one extremity จนถึง hemiplegia อาจมี coma และ convulsion เกิดร่วมด้วยได้ ผู้ป่วยที่มี frank stroke

มักจะได้ประวัติของ previous transient episodes

พวกที่มี เคยมีอาการ transient episodes จะมี percentage ที่จะ turn เป็น frank stroke ได้สูงมาก บางท่านได้สรุปอาการไว้ดังนี้⁽³⁾

Occlusion ของ internal carotid artery จะเกิดอาการ contralateral motor และ sensory deficits และ ipsilateral monocular visual disturbances, occlusion of vertebral artery จะเกิดอาการ bilateral motor and sensory deficits, bilateral visual disturbances, vertigo และ diplopia

และพวก proximal occlusion ที่เกิดแก่ major arteries ที่ออกจาก aortic arch อาจจะมี ischemic symptom ของแขนร่วมด้วย

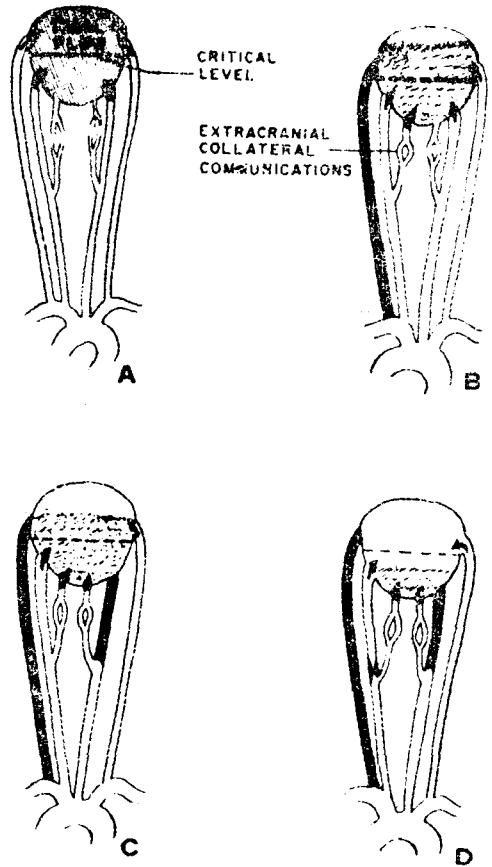
แต่กระนั้น เราจะพบการขัดแย้งกันได้เสมอระหว่าง clinical manifestation กับ ตำแหน่งและขนาดของการอุดตัน ที่เป็นเช่นนั้น เนื่องจาก multiple involvement และ collateral circulation ซึ่งมทั้ง extracranial และ intracranial communication⁽³⁾

ดิ่งนิน complete angiographic study
 ทัง carotid และ subclavian arteries
 ทัง ๒ ข้าง ทังส่วน extracranial และ
 intracranial ซึงมีความ สำคัญยิ่งในผู้ป่วย
 เช่นน และยังสามารถแยก intracranial
 form ของ occlusive arterial disease ออก
 ไปได้ด้วย เพราะ extracranial form ของ
 โรคคนเท่านั้น ที่จะรักษาโดยการ ผ่าตัดได้

การรักษาสาย concepts ๒ อันคือ

- Totality of cerebral blood flow
- และ — Viability และ function ของ brain tissue

สำหรับ totality ของ cerebral blood flow นนก็ถือหลักว่า brain ไม่เฉพาะจะ
 ด้รับ blood supply จาก Major arteries
 ๔ เส้น ดังกล่าวแล้วเท่านั้น ยังด้รับจาก
 collateral vessels เส้นเล็กเส้นน้อยอีกมาก
 ส่วนมากก็คือ branches ของ external carotid
 artery ถ้าเกิดมี reduction ของ blood flow
 อย่างค่อยเป็นค่อยไปใน major artery
 blood flow ใน collateral circulation จะ
 ค่อย ๆ เพิ่มมากขึ้น ๆ เป็น compensatory
 mechanism ดังจะแสดงให้เห้นเป็น diagrsm
 ดังรูปที่ ๒ ด้ดิ่งน ที่ brain ก็เปรียบเสมือน
 เป็น total pool ของ arterial blood



รูปที่ ๒. แสดง Diagram ของ totality of cerebral blood flow (ดู text)

ที่มาจาก major arteries ๔ เส้น ดังรูป A,
 ในรูป B ถ้ามี occlusion ของ vertebral
 artery ไปเสียเส้นหนึ่ง ก็จะได้เกิด reduction
 ของ total blood flow แต่ยังมี collateral
 circulation ไปเลี้ยงส่วนนของสมองได้อย่าง
 เพียงพอ จะไม่เกิดอาการ ischemic distur-
 bances ต่อไปถึงแม้ว่าจะมี partial หรือ
 complete occlusion ของ major artery

เส้นที่ ๒ ดังรูป C ซึ่งทำให้มี reduction ของ total cerebral blood flow ลงไปอีก major arteries ที่เหลือ และ collateral circulation อาจจะไปเลี้ยง brain ได้เพียงพอที่จะป้องกัน อาการ ischemic brain disturbances ไว้ได้ คราวนั้น stenosis ของ left internal carotid artery เข้าอกเส้นหนึ่ง ดังรูป D collateral circulation จะไม่เพียงพอ total cerebral blood flow จะลดต่ำกว่า critical level จะเป็นผลให้เกิด ischemic brain symptom

สำหรับ viability และ function ของ brain tissue นั้นก็เชื่อว่า brain tissue จะสามารถ tolerate และ survive อยู่ได้นานพอสมควรใน certain degree ของ ischemic โดยไม่ function แต่เมื่อเลือดและ

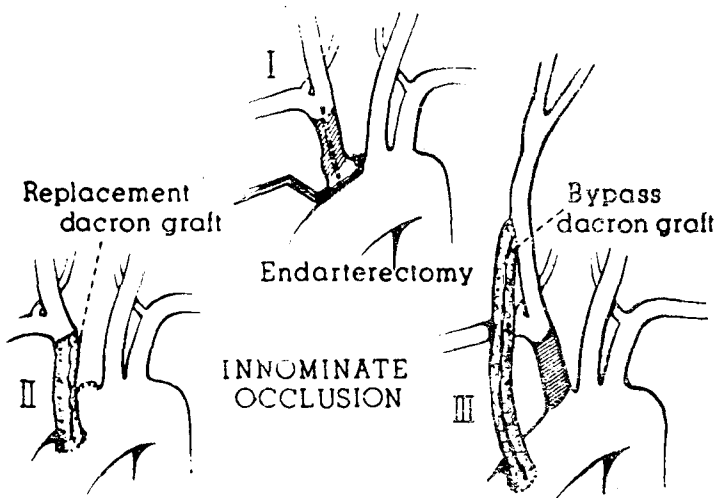
oxygen กลับเข้ามาเลี้ยง brain อีกครั้ง function ของ brain จะกลับมาเป็นปกติอย่างเดิม ดังนั้นในผู้ป่วยที่มีอาการ frank stroke จึงต้องเป็น indication ที่ต้องรีบทำผ่าตัดให้โดยเร็ว.

หลักของการผ่าตัดนั้นก็คือ เข้าไปทำ revascularization และ restore normal circulation ให้ไปสู่ brain ซึ่งแบ่งออกเป็น ๒ วิธีใหญ่ ๆ ด้วยกัน คือ

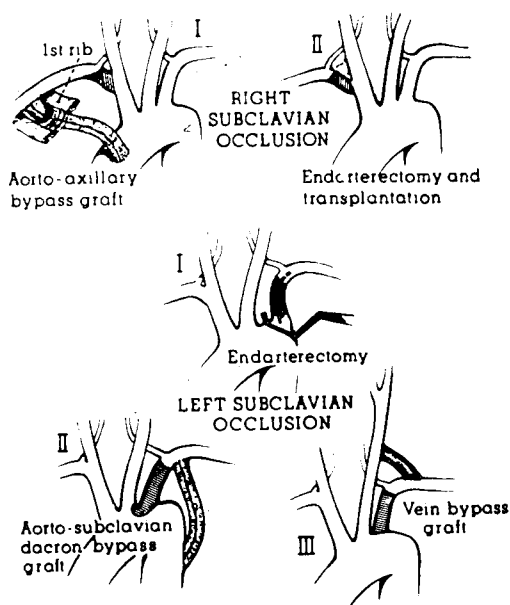
— Endarterectomy อาจจะใช้ patch graft angioplasty เข้าช่วย หรือไม่ใช่ก็ได้.

— Bypass graft

จากรูปที่ ๓ แสดง diagram ของ innominate occlusion ซึ่งอาจทำ Endarterectomy หรือ excision แล้ว replace ด้วย graft, หรือทำ bypass graft



รูปที่ ๓. แสดง Diagram ของ innominate occlusion



รูปที่ ๔. แสดง Diagram ของ occlusion ของ Subclavian arteries

รูปที่ ๔ แสดง Occlusion ของ subclavian artery อาจจะทำ Endarterectomy หรือ Bypass graft ได้เช่นกัน

รายงานผู้ป่วย

รายที่ ๑

ผู้ป่วยหญิงไทยโสด อายุ ๑๖ ปี รั่วไว้ในโรงพยาบาล เมื่อ ๖ มกราคม ๒๕๑๒ ด้วยอาการสำคัญว่า ปวด มึนศีรษะ โดยมากเป็นทางซ้ายข้าง มานานประมาณ ๑ ปี และบางครั้งบางครั้งก็ปวดเมื่อยที่แขนซ้าย และแขนซ้ายไม่ค่อยมีแรง ผู้ป่วยเคยมีประวัติ

ปวดบวมตามข้อ และมีไข้พร้อมก็มีใจสั่น, เหนื่อยง่าย เมื่อ ๓ ปี ก่อนหน้านอนกอนๆ ไม่มีอาการอย่างอื่น ๆ

ตรวจร่างกาย พบว่าเป็นผู้มีร่างกายแข็งแรง แขนซ้ายเย็นกว่าแขนขวาเล็กน้อย คลำ pulse ทางแขนซ้ายไม่ได้, B.P. แขนขวา 106/80 mm. Hg. แขนซ้ายวัดไม่ได้ คลำ pulse ที่ common carotid ข้างซ้ายไม่ได้, ทางขวาปกติ และฟังได้ bruit ที่ supraclavicular region ทั้ง ๒ ข้าง ทางขวา ดังแรงกว่าทางซ้าย femoral pulse คลำได้ปกติทั้ง ๒ ข้าง heart คลำ apex ได้ที่ช่อง 5th Ica แนว M.C.L. ฟังได้ soft blowing pan systolic murmur ที่ MVA นอกนั้นไม่มีอะไรผิดปกติ ได้ให้ Diagnosis ว่าเป็น Arterial occlusive disease of both common carotid & left subclavian artery สงสัยจาก Takayasu's และ Rheumatic mild mitral insufficiency. Laboratory finding :--

Blood, urine & blood chemistry อยู่ในเกณฑ์ปกติ

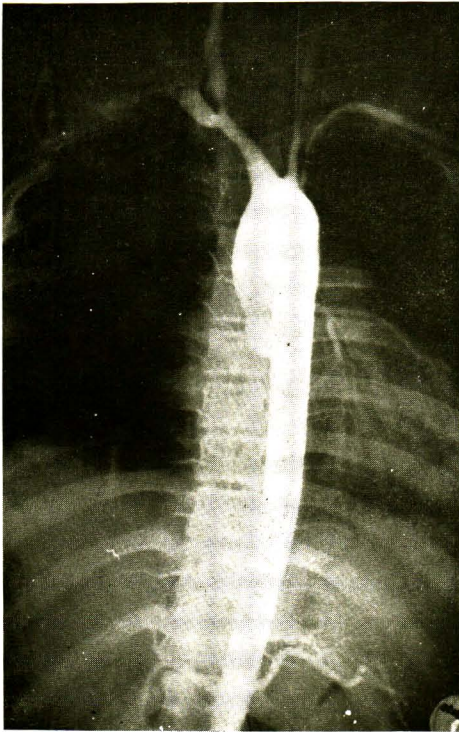
Blood cholesterol 144 mg%, VDRL-negative.

Examination of eye ground: พบ slight dilatation of retinal veins ซึ่งเข้ากันได้กับ early Takayasu's disease EKG : ยั้งอยู่ในเกณฑ์ปกติ

X-ray chest พบ slight cardiae enlargement

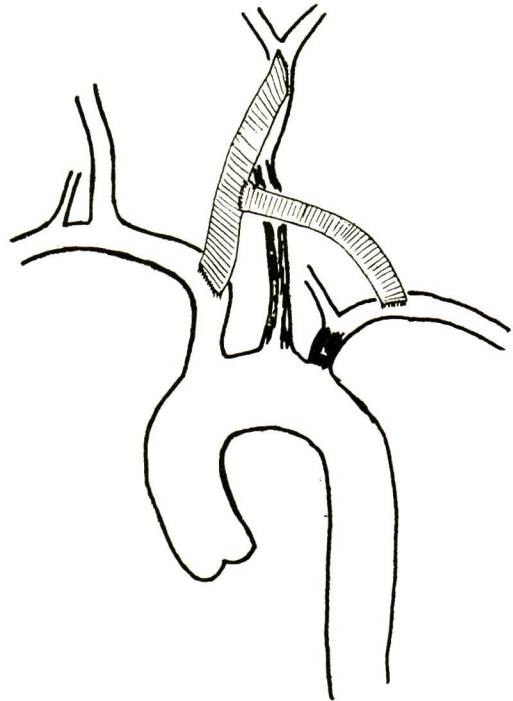
ของ innominate artery, no antegrade filling ของ left vertebral artery, แต่ใน later film พบ retrograde filling ของ left vertebral artery ลงไปสู่ left subclavian artery เป็นแบบ vertebral-subclavian steal

ได้ทำผ่าตัด Aorto-bilateral-common carotid และ left subclavian bypass ใ้ด้วย Dacron prosthesis under hypothermia ดัง Diagram รูป ๖



รูปที่ ๕. retrograde aortogram ของผู้ป่วยรายที่ ๑

รูปที่ ๕ แสดง retrograde aortography ของผู้ป่วย พบ severe stenosis ของ left และ subclavian artery, left และ right common carotid arteries, slight stenosis



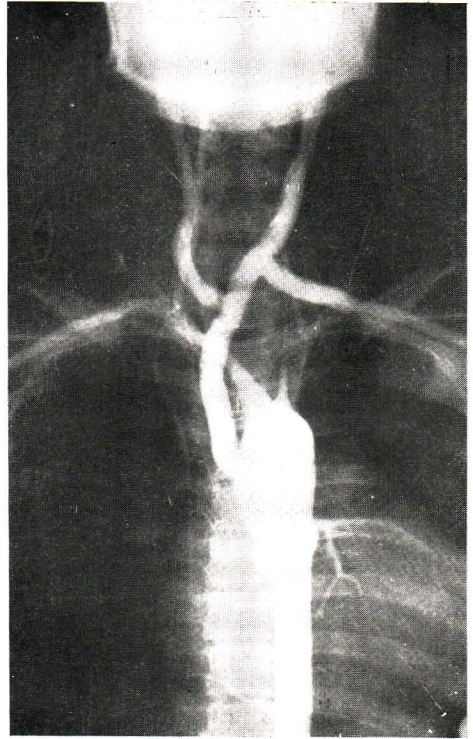
รูปที่ ๖. Diagram การทำ Bypass operation ในผู้ป่วยรายที่ ๑

หลังผ่าตัด ผู้ป่วยมี Pneumonitis ข้างซ้ายเป็น complication จากเชื้อ coliform bacilli และต่อมาก็หายเป็นปกติ หลังผ่าตัด ผู้ป่วยไม่มีอาการปวดศีรษะอีกเลย pulse ของ left และ right common carotid arteries และ left subclavian artery จับได้แรง B.P. ของแขนทั้ง ๒ ข้าง เท่ากัน คือ 120/70 mm. Hg. ได้ทำ retrograde aortography ตรวจดูอีกครั้งหนึ่ง เมื่อ ๕๐ วันหลังผ่าตัด พบว่า grafts ทุกอัน มี patency เรียบร้อยดี รวมทั้ง Arteries ที่ distal ต่อ grafts ด้วย ดังรูปที่ ๗ ผลการตรวจทางพยาธิ จาก wall ของ left common carotid artery แสดงถึง acute & chronic inflammation ซึ่งพอจะเข้ากับได้ กับ Takayasu's disease.

ประมาณ ๒ ปี หลังผ่าตัด ผู้ป่วยได้กลับมา follow up กับเราอีก โดยปราศจากอาการใด ๆ B.P. ของแขน ๒ ข้างเท่ากัน ในครั้งนั้น ผู้ป่วยได้เข้ามารับการผ่าตัด Tonsillectomy เนื่องจาก chronic hypertrophic tonsillitis.

รายที่ ๒

เป็นผู้ป่วยหญิงไทย อายุ ๕๒ ปี รับเข้าอยู่โรงพยาบาลครั้งแรก เมื่อ ๒๘ มีนาคม



รูปที่ ๗. retrograde aortogram ของผู้ป่วยรายที่ ๑ ๕๐ วันหลังผ่าตัด

๒๕๑๒ ด้วยอาการสำคัญว่า พุดไม่ได้และ แขนขาข้างขวาไม่มีแรงมา ๑ วัน

๒ วันก่อนมาโรงพยาบาล แขนขาไม่มีแรงและลึ้มลง ขณะข้ามถนน ยังรู้สึกตัวดี ในที่สุดก็เดินกลับบ้านได้

๑ วันแขนขาไม่มีแรง และลึ้มลงในห้องนอน หลังจากนั้นพุดไม่ได้ แขนขาข้างขวาไม่มีแรง

ปวดศีรษะเรื้อรังมานาน ประมาณ ๑ ปี การตรวจร่างกาย และ positive findings.

ผู้ป่วยแข็งแรง, 意識 consciousness ยังดี,
พูดไม่ได้, Brachial pulse ข้างซ้ายเบากว่า
ข้างขวาชัดเจน, carotid pulse ข้างซ้าย
เบากว่าข้างขวา, femoral pulse คลำได้แรง,
hemiplegia ข้างขวา

Blood pressure

Rt: arm	190/120	mm. Hg.
Lt: arm	166/110	mm. Hg.
Rt: leg	236/130	mm. Hg.
Lt: leg	220/120	mm. Hg.

นอกจากนี้ไม่พบอะไรผิดปกติ ให้ได้

Diagnosis ขันแรกว่า: Stenosis of left
common carotid & left subclavian
arteries แล้วมี hemiplegia ข้างขวา และ
arterial hypertension ซึ่งยังต้องหาสาเหตุ

Laboratory finding

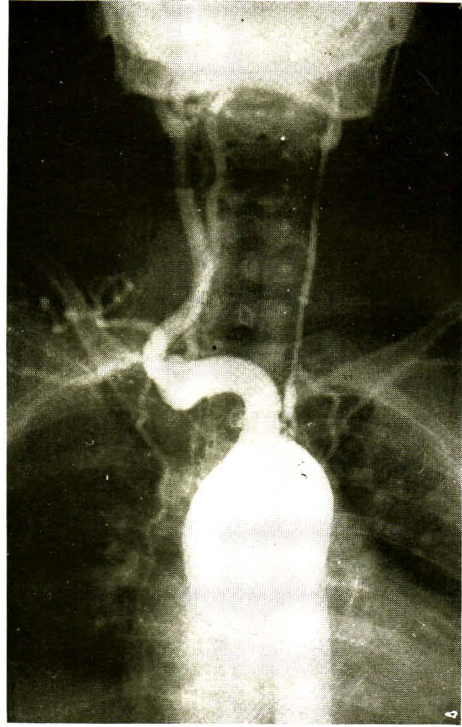
Blood, urine, & blood chemistry
อยู่ในเกณฑ์ปกติ

Cholesterol 216 mg%, CSF normal
finding

VDRL ของ blood & ของ CSF
nonreactive

EKG suggestive signs of LVH

IVP แสดง normal function ของไต
ทั้ง ๒ ข้างและไตข้างซ้ายเล็กกว่าไตข้างขวา
retrograde aortography ก็แสดงในรูป



รูปที่ ๘. retrograde aortogram ของ
ผู้ป่วยรายที่ ๒

ที่ พบ tortuous innominate stenosis,
ของ right subclavian artery ตอน distal ต่อ
origin ของ right vertebral artery, vertebral
artery ข้างขวาค่อนข้างจะโต, severe
stenosis ตลอดความยาวของ left common
carotid artery, Occlusion ของ proximal
part ของ left subclavian artery ตอน
proximal ต่อ origin ของ left vertebral
artery และเห็น vertebral subclavian
steal syndrome ข้างซ้ายใน late film.

เมื่อนฉีด contrast medium ที่ abdominal aorta พบ slight to moderate stenosis ของ abdominal aorta ตอน distal ต่อ origin ของ renal arteries, และพบ stenosis และ poststenotic dilatation ของ left renal artery, nephrogram พบว่าไตข้างซ้ายเล็กน้อย ในระยะที่อยู่ในโรงพยาบาล ๘ อาทิตย์ ก่อนผ่าตัดอาการ right hemiplegia ของผู้ป่วย ค่อย ๆ ดีขึ้นทีละน้อย ๆ ผู้ป่วยพูดได้ นั่งได้ ยังมี right hemiparesis

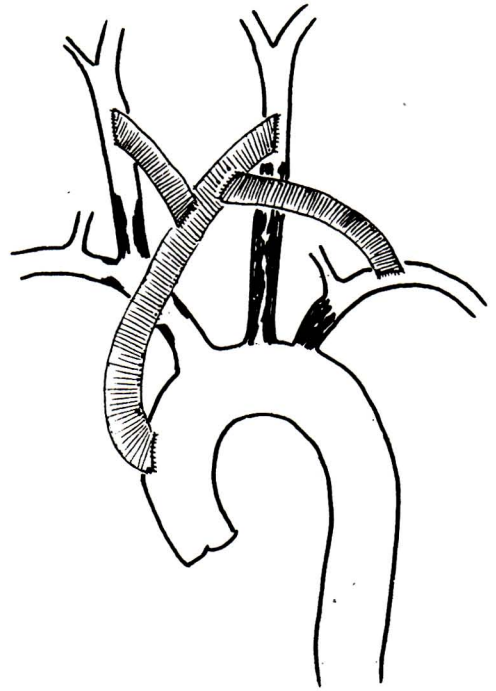
ได้ทำผ่าตัด innomino-left carotid และ left subclavian bypass ด้วย Dacron prosthesis ให้ ดังรูปที่ ๘ หลังผ่าตัดผู้ป่วยยังคงมี weakness ของแขนข้างขวาเท่า ๆ กับก่อนผ่าตัด อาการปวดศีรษะหายไป left carotid pulse และ left brachial pulse คลำได้แรงกว่าก่อนผ่าตัด

Blood pressure หลังผ่าตัด

Blood pressure right arm 180/120 mm. Hg.

Blood pressure left arm 200/110 mm. Hg.

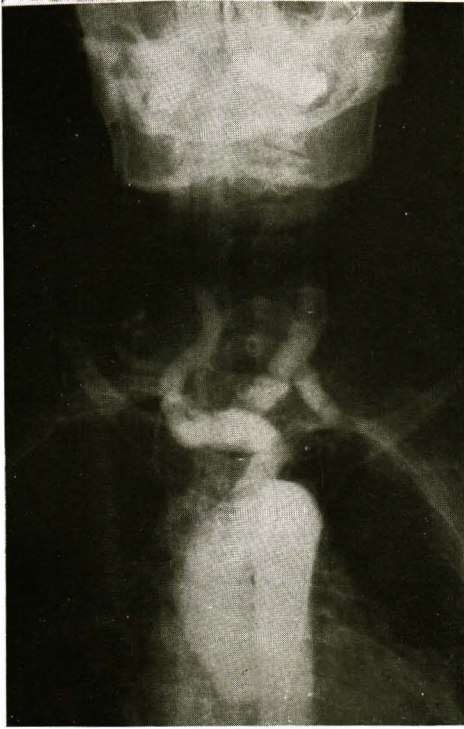
ผู้ป่วยยังคงมี renovascular hypertension อยู่และสามารถออกจากโรงพยาบาล



รูปที่ ๘. Diagram การทำ Bypass operation ในผู้ป่วยรายที่ ๒

ไปได้ ในวันที่ ๒๕ หลังผ่าตัดด้วย Rt. hemiparesis

ก่อน discharge ได้ทำ retrograde aortography ตรวจดู ๑๘ วันหลังผ่าตัด พบ patency, ของ graft, good filling ของ left common carotid และ left subclavian arteries พร้อมกับมี antegrade filling ของ left vertebral artery ดังแสดงไว้ในรูปที่ ๑๐



รูปที่ ๑๐. retrograde aortogram ของผู้ป่วยรายที่ ๒ ๑๘ วัน หลังผ่าตัด

ผู้ป่วยเข้าโรงพยาบาลอีกครั้งหนึ่ง หลังจากทำผ่าตัดครั้งแรก ประมาณ ๔ เดือน ด้วยเรื่อง renovascular hypertension, B.P. 290/160 mm. Hg. ที่แขนซ้าย ไม่มีอาการปวดศีรษะเหมือนก่อน right hemiparesis เหมือนเดิมไม่ดีขึ้น

ได้ทำผ่าตัด Aorto-left renal bypass ด้วย Dacron prothesis ให้ B.P. หลังผ่าตัดได้ค่อยลดลง จนเมื่อตอน discharge ออกจากโรงพยาบาล คือหลังจากทำผ่าตัด

๒๕ วัน ได้ลดลงเหลือ 150/86 mm. Hg. ที่แขนซ้าย

ได้ทำ Aortography ตรวจดูเมื่อ ๑๖ วัน หลังผ่าตัดพบ patency ของ Aorto-left renal bypass graft อย่างเป็นที่พอใจ ผู้ป่วยออกจากโรงพยาบาลไป โดยไม่มีอาการอะไรนอกจาก right hemiparesis

ปัจจุบัน ๑ ปี ๗ เดือน หลังจากออกจากโรงพยาบาลไปแล้ว ยังไม่เคยมา follow-up อีกเลย

Comment

Lesion ที่เส้นเลือดของรายที่ ๑ และรายที่ ๒ นั้นคล้าย ๆ กัน ทำให้คิดได้ว่า ถ้าปล่อยรายที่ ๑ ไว้ ไม่ได้รักษาโดยการผ่าตัด ผลที่สุดก็คงจะ develop transient episode และ frank stroke เช่นเดียวกับรายที่ ๒ การรักษาตั้งแต่เนิ่น ๆ โดยที่ยังไม่ develop ischemic brain disturbance นั้น ผลที่ได้ย่อมดีกว่า ส่วนในรายที่ ๒ นั้น ถ้าจะพิจารณาตาม concept ที่เกี่ยวกับ viability และ function แล้ว ก็จำเป็นต้อง investigate และทำผ่าตัดแก้ไขผู้ป่วยชนิดนี้ ภายใน ๒๔-๔๘ ชม. นับตั้งแต่เริ่มมี frank stroke จึงจะได้ผลดี

รายที่ ๓

เป็นชายไทย อายุ ๓๗ ปี รับประทานยา
พยาบาลเมื่อ ๑๑ มิถุนายน ๒๕๑๒ ด้วย
อาการสำคัญว่า ปวดศีรษะบ่อย ๆ และปวด
แขน แบบ Intermittent claudication
ทั้ง ๒ ข้าง มานานประมาณ ๑ ปี

ประมาณ ๑๐ วัน ก่อนมาโรงพยาบาล
แขนข้างขวาไม่มีแรงและตกบ่อย ๆ

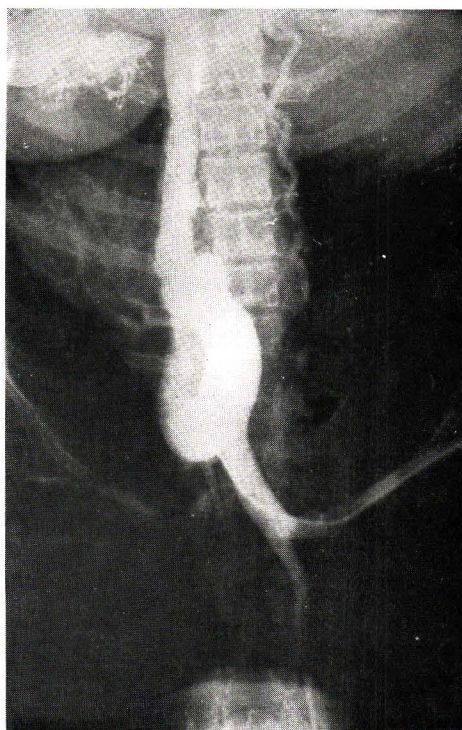
๔ วันก่อนมาโรงพยาบาล ขับรถส่วนตัว
แล้วให้ประวัติว่าหลับใน แล้วไปชนท้ายรถ
แท็กซี่ เสียหายไม่มากศีรษะไม่กระแทก
อะไรยังเดินกลับบ้านได้และเป็นปกติ

๓ วันก่อนมาโรงพยาบาล รู้สึกกระตุกที่
แขนขาข้างขวา แล้วมีชักเกร็งและหมดสติ
ไปนอนราว ๆ ๕-๑๐ นาที เมื่อฟื้นขึ้นมา
ก็ยังมีปกติ และเดินได้หลังจากนั้นชักอีก ๒
ครั้ง ในเวลาใกล้ ๆ กัน เมื่อฟื้นจากครั้งสุดท้าย
ยังมีแขนขาข้างขวาไม่มีแรงและแขนข้างขวา
ไม่ขยับ ไม่เคยมีอาการเจ็บป่วยร้ายแรงมาก่อน
ไม่ดื่มสุรา ไม่สูบบุหรี่

การตรวจร่างกายและ positive finding.

Brachial pulse ทั้ง ๒ ข้างคลำไม่ได้
วัด B.P. ที่แขนไม่ได้ consciousness ดี มี
Rt hemiparesis, dysathria, pupil ข้างขวา
กว้างกว่าข้างซ้าย carotid arteries ทั้ง ๒

ข้างคลำได้ และฟังได้ bruit ทั้ง ๒ ข้าง
fsmoral pulse คลำได้ดีทั้ง ๒ ข้าง นอกนั้น
ไม่พบอะไรที่ผิดปกติ



รูปที่ ๑๑. retrograde aortogram
ของผู้ป่วยรายที่ ๓

ได้ให้ diagnosis ในขั้นแรกว่า

Stenosis of both common carotid
arteries, occlusion of both subclavian
arteries และมี Rt. hemiparesis laboratory
finding blood urine, blood chemistry
V D R L, film chest, film skull, อยู่ใน
เกณฑ์ปกติ

Retrograde aortography ของผู้ป่วย พบ occlusion ของ left subclavian artery ที่ distal ต่อ origin ของ left vertebral artery, stenosis ของ Rt subclavian artery ตรง origin ของ Rt. vertebral artery และไม่มี filling ของ Rt. vertebral artery, left vertebral artery ค่อนข้างจะโต, common carotid arteries ทั้ง ๒ ข้าง

มีขนาดเล็ก และสงสัยจะมี stenosis ของ int. carotid arteries ทั้ง ๒ ข้าง

ตรงบริเวณ carotid bifurcation ใน late films ไม่พบ steal syndrome. Bilateral carotid arteriography แสดง severe stenosis ของ left common carotid artery ตรง proximal ต่อ carotid bifurcation และ severe stenosis ของ left external carotid artery ตรง origin และสงสัยจะมี stenosis ของ common carotid artery ทางข้างขวาด้วย, มี severe stenosis ของ Rt. external carotid artery ตรง origin และมี occlusion ของ left anterior cerebral artery ด้วย

ได้ทำผ่าตัด Aorto-bilateral carotid และ Rt. subclavian by pass ด้วย

Dacron prosthesis ขณะผ่าตัด ที่ common carotid ทั้ง ๒ ข้าง คล้ายได้ firm thickened arterial wall เป็นทางยาวผู้ป่วยทนการผ่าตัดได้ดี และพบรัฐสกลหลังผ่าตัด และไม่มี weakness ของ extremities มากไปกว่า ก่อนผ่าตัด ในวันที่ ๓ และวันที่ ๔ หลังผ่าตัดผู้ป่วยมีอาการเป็นสีกาแพดำแล้ว develop lung complications แล้วต่อมาก็มมีอาการชักเกร็ง และ loss of consciousness และไม่มี movement ของ extremities อื่นเลยผู้ป่วยถึงแก่กรรมในวันที่ ๔ หลังผ่าตัด เข้าใจว่าอาจจจะจาก cerebral embolism ไม่ได้ทำการตรวจศพ

รายที่ ๔

รายที่ ๔ เป็นผู้ป่วยหญิงไทยคู่ อายุ ๒๗ ปี รับเข้าไว้ในโรงพยาบาล เมื่อ ๑๖ มิถุนายน ๒๕๑๓ ด้วยอาการสำคัญว่า ปวดศีรษะและมึนศีรษะมาก บางครั้งถึงเขมาประมาณ ๑ ปี เคยปวดขม ตามข้อและมีไข้เมื่อเกือบ ๒ ปีก่อนมาโรงพยาบาล พร้อมกับมีอาการเหนื่อยหอบและไอ ขณะนั่งตรวจรูปบุตรคนที่ ๒ ได้ ๔ เดือน ไม่สูบบุหรี่ ไม่ดื่มสุรา ไม่เคยเจ็บป่วยร้ายแรงอย่างอื่น ๆ

การตรวจร่างกายและ positive finding

ทั่ว ๆ ไปแข็งแรง ค่อนข้างซีด

Brachial artery ข้างซ้ายเบากว่าข้าง
ขวาชัดเจน

Common carotid pulse ข้างขวาคลำ
ได้แรง ข้างซ้ายคลำได้เบามาก

Femoral artery คลำได้เบาทั้ง ๒ ข้าง

B.P. Rt. arm 180/60 mm.Hg.

Lt. arm 110/80 mm.Hg.

Heart apex อยู่ที่ 4th ICS Med. to
MCL, no thrill, soft pan systolic
murmur อยู่ที่ MVA, ฟังได้ bruit ที่ left
supraclavicular region และมี visible
pulsation ที่ suprasternal NOTCH, uterus
คลำได้ต่ำกว่าระดับสะดือ ประมาณ 2 FB.

Laboratory finding

Hb 9.6 gm. %, WBC 13800, N 75,
L 24, E 1, ESR 62. mm./hr., normal
blood chemistry & normal urinalysis,
blood cholesterol 140 mg % VDRL non
reactive, ASO titer 50 Todd units

Examination of eye ground: พบว่า
ปกติ

EKG พบมี St. & T. change ในทุก
leads, suggestion of myocardial ischemia,
normal chest X-rays.

Retrograde aortography โดยใช้
catheter เข้าทาง Rt. brachial artery พบ
big innominate artery, เห็น normal filling
ของ Rt. common carotid และ vertebral
arteries ทั้ง ๒ ข้าง, very small left
common carotid artery, stenosis of left
subclavision artery ๒ แห่ง ที่ distal ต่อ
origin ของ left vertebral artery, มี
stenosis และ irregularity ของ wall ของ
descending aorta เป็นทางยาว, เห็น
dilatation และ tortousity ของ internal
mammray arteries ทั้ง ๒ ข้าง ไม่ได้ทำ
aortography ของ abdominal aorta เนื่องจาก
จากผู้ป่วยตั้งครรรภ์

ได้ทำผ่าตัด innominate—left common
carotid bypass ด้วย dacron prosthesis
ผู้ป่วยทนต่อการผ่าตัดได้ดี หลังผ่าตัด
pulsation ของ left common carotid
แรงกว่าเดิมมาก ผู้ป่วยหายเร็วเรียบร้อยดี และ
กลับบ้านได้ ในวันที่ ๑๙ หลังผ่าตัด หาย
จากอาการปวดมึนศีรษะ ตั้งครรรภ์ดำเนินต่อ
ไปได้เป็นปกติ ขณะนี้ ๑๐ เดือนหลังผ่าตัด
ผู้ป่วยขาด Follow up ไป เหตุที่ได้ทำผ่าตัด
ผู้ป่วยรายนี้ ถึงแม้ว่าจะยังตั้งครรรภ์ก็ตามที่
ก่อกบองกน hemiplegia ซึ่งอาจจะเป็นผล

รายงานตามมา จากการที่มี stenosis หรือ occlusion บกัอง carotid artery.

สรุป

ได้รายงานผู้ป่วย ๔ ราย ชาย ๑ ราย หญิง ๓ ราย ที่มี extracranial arterial occlusive disease และได้รับการรักษา โดยผ่าตัดทำ revascularization & restore normal circulation ใหม่ operative mortality ๑ ราย

References

1. Broadbent, W.H. : Absence of pulsation in Both Radial Arteries, Vessels being full of Blood. : Trans. Clin. Soc. London 8 : 165, 1875.

2. Contorni, L., : Il Circolo Collaterale vertebro Vertebrale Nella Obliterazione Dell Arteria Subclavia Alla Sur. Origine, : Minerva Chir. 15 : 268, 1960.

3. De Bakey, M.E. : Concepts Underlying Surgical Treatment of cerebrovascular Insufficiency. : Clinical Neurosurgery : 310.

4. Frovig A.G., and Lo:ken, A.C., : The Syndrome of obliteration of the aortic arch due to Arteritis. : Acta psychiat. nenn. scand. 26 : 313, 1951.

5. Hunt, J. R., : The Role of the carotid Arteries in the causation of vascular lesions of the Brain, with Remarks on certain special Features of the Symptomatology. : Am. J. M. Sc. 147 : 704, 1914

6. Henly, W.S., Cooley, D.A., Gordon, W.B. Jr., and De Bakey, M.E., : Tortuosity of the internal carotid artery. : Postgraduate Medicine 31 : 133, 1962.

7. Judge, R.D., Currier, R.D., Gracie, W.A., and Figley, M.M., : Takayasu's

arteritis and the aortic arch syndrome : Am. J. Med., 32 : 379, 1962.

8. Javid, H., Julian, O.C., Dye, W.S., and Hunter, J.A., : Management of cerebral arterial insufficiency caused by reversal of flow : Aach. Sury. 90 ; 634, 1965.

9. Paton, B.C., Chartikavanij, K., Buri, P., Prachuabmoh, K., and Jumbala, B., : Obliterative aortic disease in children in the tropics. : Circulation 31 (supp. I) : 197, 1965.

10. Reivich, M., Holling, H.E., Roberts, B., and Toole, J.F., : Reversal of blood flow through vertebral artery and its effect on cerebral circulation. : New England J. Med. 265 : 878, 1961.

11. Schimizu, K., and Sano, K., : Pulseless disease : J. Neuropath. & clin. neurol. 1 : 37, 1951 : J.A.M.A. 145 : 1095, 1951 (Abst.)

12. Sen. P.K., Kinare, S.G., Kulkarni, T.P., and Parulkar, G.B., : Stenosing aortitis of unknown etiology. : Surgery 51 : 317, 1962.

13. Sen, P.K., Kinare, S.G., Engineer, S.D., and Parulkar, G.B., : The middle aortic syndrome : Brit. Heart. J. 25 : 610., 1963.

14. Takayasu M. : A case with peculiar changes of the central retinal vessels : Acta Soc. ophth. Jap., 12 : 554, 1908. (Translated in (7))

15. Thompson, J.E., Austin, D.J., : Surgical treatment of arteriosclerotic occlusions of the carotid artery in the neck : Surgery 51 : 74, 1962.

16. Vinijchaikul, K., : Primary arteritis of the aorta and its main branches (Takayasu's arteriopathy) : Am. J. Med. 43 : 15, 1967.