

บทเรียนจากความผิดพลาดในการวินิจฉัย โรกระบบทางเดินอาหาร โดยรังสีเอ็กซ

Misdiagnosed G.I. Series Study.

โดย

น.พ. วิรุฬห์ บาวบริสุทธิ์ พ.บ.

พ.ญ. กัลยา เจียรประคิษฐ์ พ.บ.

น.พ. สุวิทย์ นาทอม พ.บ.

การตรวจโรกระบบทางเดินอาหารโดยเอกซเรย์โดยใช้ BaSO₄ หรือสารทึบรังสีเอ็กซอย่างอื่น เพื่อให้เห็นภาพเงาพยาธิสภาพในช่องและพื้นผิวทางเดินอาหารนั้นให้ประโยชน์มากในการช่วยการวินิจฉัยโรคต่าง ๆ ในระบบนี้ เครื่องมือเครื่องใช้อันทันสมัยรวมทั้ง Spot film Device, T.V. Image Intensifier Cinerontgenography Camera, และ Video Tape Recorder ช่วยให้การวินิจฉัยได้ถูกต้อง และปลอดภัยทั้งแพทย์ผู้ตรวจและคนไข้ได้ยิ่งขึ้น

ถึงกระนั้น ความผิดพลาดอันเป็นปรากฏการณ์ธรรมดา ๆ ก็อาจเกิดขึ้นได้เสมอ ตัวบุคคล ความชำนาญ ประสิทธิภาพ และความเจตจำนงของนักวินิจฉัยโรคโดยวิธีนี้ก็ยังคงเป็นสิ่งสำคัญที่จะ

ไม่พุดถึงไม่ได้ แม้ในมือของผู้ที่มีประสบการณ์มากที่สุดความผิดพลาดก็ยังมี ความเสียหายที่อาจตามมาอาจเป็นสิ่งที่ประมาณค่ามิได้ก็ได้ บทเรียนจากความผิดพลาดจึงเป็นสิ่งที่น่าศึกษา น่ากำหนดจดจำ และน่าค้นคว้าวิจัยบันทึกกันไว้ให้มาก ๆ แม้แต่เพียงช่วยเตือนกันให้รำลึกถึงไว้ก็น่าจะเป็นบุญเป็นกุศลได้

ต่อไปนี้เป็นตัวอย่าง Films ในระบบทางเดินอาหารที่แสดงเงาพยาธิสภาพที่อาจเนื่องจากสาเหตุหลาย ๆ อย่างได้ เป็นเรื่องที่เราจะต้องคิดให้ดีก่อนจะพูดหรือรายงานออกไป สำหรับแพทย์ที่มีใช้รังสีแพทย์ก็ควรจะนึกไว้ในใจเสมอว่า ผลการตรวจทางเอกซเรย์นั้นไม่จำเป็น ต้องถูกต้องเสมอไป หรือคัดค้านไม่ได้ ทุกคนก็ทราบกันดีว่า

การตรวจโดยเอกซเรย์นั้นเป็นเพียงส่วนหนึ่งของการตรวจทางห้องปฏิบัติการ ผลหรือรายงานที่ปรากฏย่อมช่วยให้แพทย์ผู้รักษาได้พิจารณาโดยรอบคอบประกอบกันไป

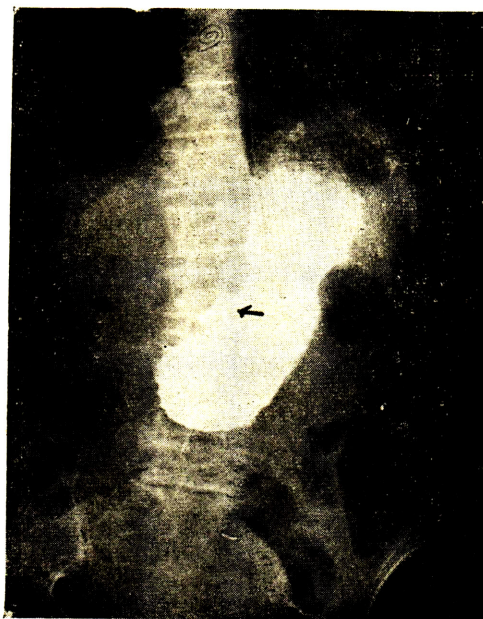
อนึ่ง ย่อมเป็นที่ทราบกันดีเหมือนกันว่าการตรวจพิเศษต่าง ๆ ย่อมมีขอบเขตความถูกต้องจำกัดเสมอ เช่นเดียวกับภาพเอกซเรย์ย่อมมีความผิดพลาดได้เช่นกัน

ตัวอย่างต่อไปนี้เป็นส่วนใหญ่แม้จะเลือกมาจากรายงานที่อ่านผิดพลาดบ้าง เฉียดเบาบ้าง ผิดอย่างกลับหน้ามือเป็นหลังมือบ้าง ก็ล้วนเป็นสิ่งที่น่าศึกษาทั้งสิ้น จึงควรที่รังสีแพทย์และแพทย์ผู้รักษาจะได้พิจารณาโดยรอบคอบให้มากขึ้นอีกและอย่าลืมนั่น.

รายที่ 1

ผู้ชายอายุ 84 ปี X-ray NO. 102006/2508 จากฟิล์มเอกซเรย์จะเห็นมีแผลขนาดใหญ่ทางด้าน lesser side ของกระเพาะอาหารโดยลักษณะแผลและตำแหน่งและน่าจะเป็น Peptic Ulcer มากกว่าอย่างอื่น Pyloric Obstruction ก็อาจเป็นเรื่องเดียวกันได้ แต่เมื่อผ่าตัดเข้าไปก็พบว่าเป็น Advanced Carciroma of Stomach

ข้อสังเกต เมื่อกลับมาดูสภาพเอกซเรย์อีกครั้ง และโดยอาศัย Spot Films และ Films อื่น ๆ



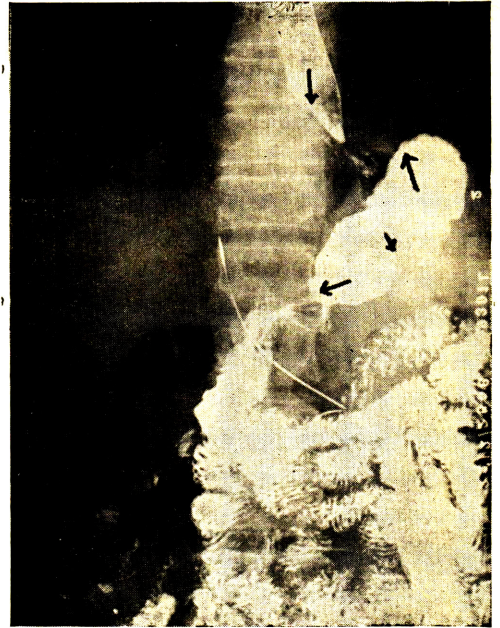
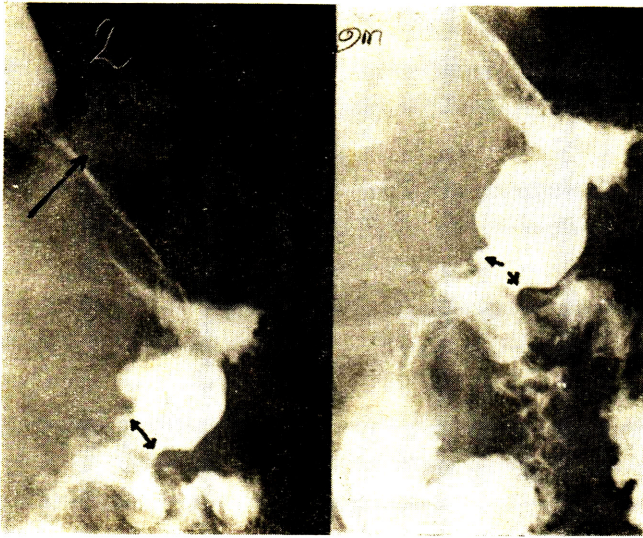
ช่วยก็พบว่าที่ Pyloric Portion นั้นเป็น annular defect ส่วนที่กระเพาะนั้นถ้าสังเกตให้ดีย่อมเห็น Irregularity และ Rigidity ของบริเวณแผลนั้นๆ ซึ่งกินเนื้อที่ถึง ๒/๓ ของกระเพาะทั้งหมด

รายที่ 2

ผู้ชายอายุ 63 X-ray NO. 103447/2508 จากฟิล์มจะเห็นลักษณะของ Pyloric Obstruction และ dilated stomach

ข้อสังเกตหรือบทเรียน

Filling defects ที่เห็นเหมือน Nodular mass นั้นเป็นเศษอาหารเพราะไม่เห็นได้ใน Spot Films และ Films อื่น ๆ ถ้าท่านเดาว่ารายนี้เป็น Peptic Ulcer ละก็ผิดแน่เพราะผ่าตัด



Infiltrating Mass แม้จะเพิ่ม BaSO₄ เข้าไปอีก การขยายของกระเพาะรู้สึก จะถูกจำกัดยั้งเห็นเงา ที่บอบกระเพาะมากขึ้นอีกก็ทำให้เกือบแน่ใจ แต่ ความจริงรายนี้เป็น Chronic Duodenal Ulcer และทำ Segmental Gastrectomy ไว้ ดังนั้น Post Operative Stomach ซึ่งมักให้เงาประหลาด ๆ เสมอควรจะ Check หลังทำการผ่าตัดไว้เป็น Control เสมอเพื่อตัดความสงสัยในคราวต่อ ๆ ไป โดยจะเพาะอย่างยิ่งในรายที่สงสัย Recurrence of Cancer ใน Stomach เองหรือพยาธิสภาพบางอย่างที่ Stoma จะช่วยให้การวินิจฉัยโรคครั้งต่อไปง่ายและถูกต้องยิ่งขึ้น

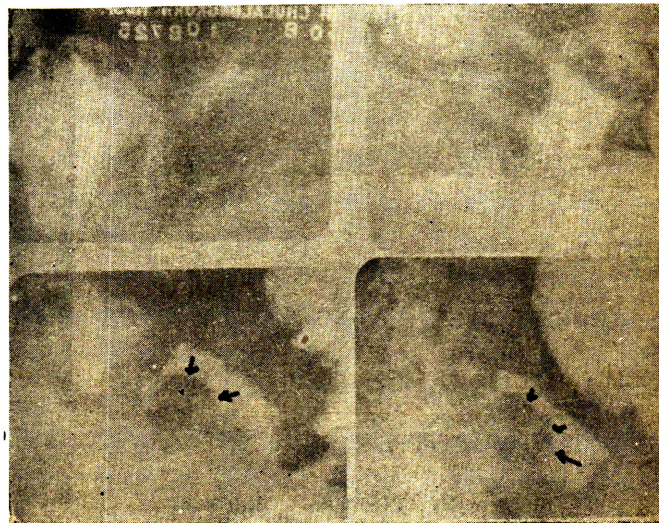
defect in the cap, which is markedly deformed

Enlarged head of pancreas with reversed -3 sign no ulcer niche is noted

รายที่ 14

ผู้ชายอายุ 46 X-ray NO. 108725/2508

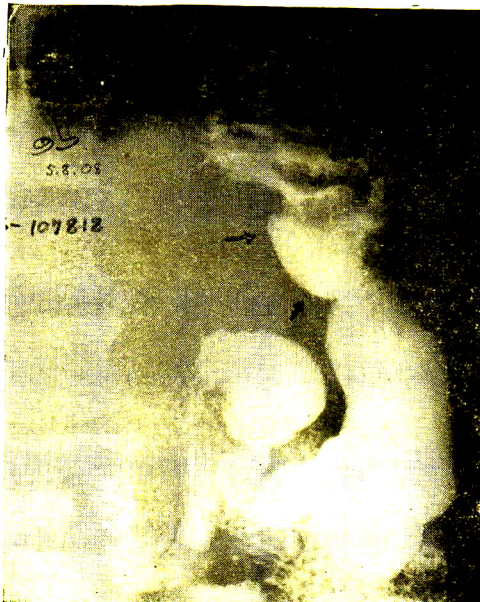FILMS show mass like density or filling



Ca—esophagus นั้น Invasive Part of the mass นั้นส่วนใหญ่อาจลุกลามกระจายไปตามแนวของ muscle planes ของ Wall ของ Esophagus บดบังพยาธิสภาพใน Lumen เสียสิ้นได้ทำให้ดเงาเห็นเหมือน Extrinsic mass ก็ได้

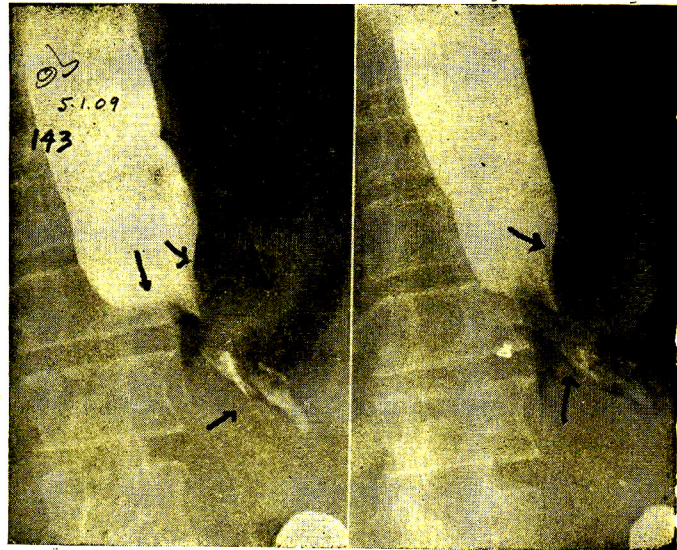
รายที่ 16

ผู้ชายอายุ 55 เมื่อ 5.8. 2508 X— NO. 107818/2508



Film shows a large gastric ulcer on lesser side of posterior wall of stomach, most likely benign in appearance and position

อีก 5 เดือนต่อมา เมื่อ 5.1 2509 X—NO 107818/2508



Obstruction at the lower end of esophagus is now noted. Masses protruded into the gastric fundus cavity are well shown.

ข้อสังเกต

ถ้าพิจารณาแต่ละฟิล์มในภาพแรกนั้นน่าจะจะเป็น benign ulcer

ในภาพหลังนั้นเป็น Cancer แน่แน่นอนและไม่แน่ว่าถึง Spasm เพราะมี mass ดึงโตเห็นอยู่ แต่เมื่อนำมาพิจารณารวมกันแล้ว masses ที่ Esophago—gastric junction นั้นก็ควรลุกลามมาจาก Stomach ซึ่งอาจเป็น Cancer อยู่แล้ว ตั้งแต่ 5.8. 2508 ครั้งแรก

สำหรับรายงานเมื่อเปิดเข้าไปพบว่า เป็น Advanced Carcinoma Stomach ปรากฏอยู่ที่ ตั้งแต่ Lower end of esophagus, กลุ่ม

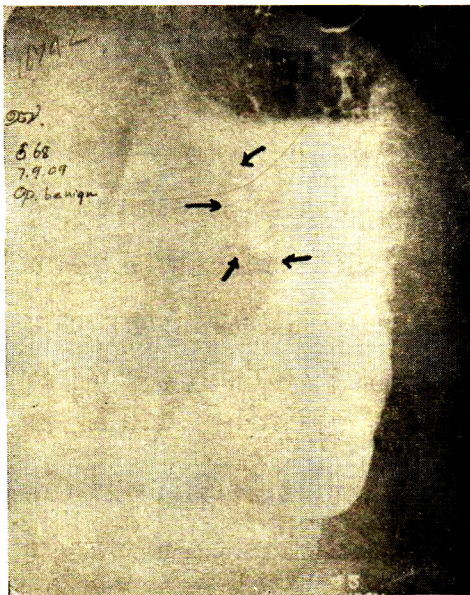
Proximal half of stomach และลูกกลมทลุไป
ถึง Pancreas, diaphragm และ Ppritoneum
ในรายนี้ถ้าศึกษา Film เก่าให้ดี ๆ ก็เป็นการยาก
เหลือเกินที่จะให้เป็น Carcinomatous ulcer
ทั้ง ๆ ที่ก็เป็นไปแล้ว !

รายที่ 17

ผู้ชายอายุ 68 X-ray NO 16742/2509
FILMS show large gastric nlcser on por-
terior wall of upper pars media,
showing rather rigid swollen
edge and malignancy cannot be
excluded

ข้อวิจารณ์

รายนี้นำมาเปรียบเทียบเพื่อให้ใช้ข้อสังเกต



พิจารณากับ Film ในรายที่ 16 เมื่อ 5.8. 2508
จะเห็นว่าลักษณะของแผลตำแหน่งและรูปร่างคล้าย
คลึงกันมาก แต่เมื่อเปิดผ่าตัดเข้าไปกลับพบว่า
เป็นเพียง benign ulcer เท่านั้น

อันนี้จะถือว่าอันว่าเงาที่ปรากฏผล Film
X-ray นั้นอาจหลอกเราได้ ความเงาชัด การ
ได้เห็นมารู่มามาก หรือพบความผิดปกติไว้มาก
อาจช่วยให้เรา ๆ ท่าน ๆ ทั้งที่เป็นและไม่เป็น
แพทย์เอกซเรย์ได้ช่วยกันทำดีให้สมกับเจตนารมณ์
ที่เคยตั้งไว้แต่เดิมให้ดียิ่ง ๆ ขึ้นไป

สรุป และ วิจารณ์

จากข้อสังเกตในคนไข้ที่มารับการตรวจระบบ
ทางเดินอาหาร โดยเอกซเรย์ที่ ร.พ. จุฬาลงกรณ์
ในระหว่างปี 2507 — 8 — 9 ฉะเพาะรายที่รังสี
แพทย์วินิจฉัยผิด และในรายที่น่าจะเป็นประโยชน์
แก่ผู้สนใจทั่วไป โดยจะเพาะอย่างยิ่งผู้ปฏิบัติงานได้
ตั้งใจดีเป็นหน้าที่ เพื่อรวบรวมรายสำคัญที่ดี
ว่ามีค่าเป็นบทเรียน และมีความสำคัญต่อทั้งคน
ไข้ และแพทย์ไว้ด้วย สรุปข้อสนใจและเตือนใจ
กันไว้ดังนี้ :

- ข้อที่ 1. Ca esophagus อาจมีเงาเหมือน
Extrinsic mass ที่กดลงบน esop-
hagus เองได้

2. Gastric Ulcer ทั้ง benign และ malignant อาจให้ภาพเหมือนกันได้ การตรวจซ้ำ หรือ Follow Up น่าจะถือเป็น Routine จักต้องทำ self-teaching :
1. Ca esophagus may give shadow of extrinsic pressure only on the esophagus.
 2. Both benign and malignant gastric ulcers may give the same shadow in respect to size, appearance and position, follow up study is very save.
 3. Almost complete pyloric obstruction, Ca should not be excluded until proved otherwise.
 4. Gastric ulcer on greater side, malignancy is still the rule.
 5. Chronic duodenal ulcer without demonstrable active ulcer might be perforating ulcer, usually into pancreas. Enlarged pancreas is very valuable sign for the perforation,
3. Almost Complete Pyloric Obstruction อย่า exclude Ca ถ้าไม่เห็นเงาพยาธิสภาพที่จะบ่งชี้เป็นอื่น
 4. Ulcer ที่ Greater side of stomach อย่า exclude Ca
 5. Chronic duodenal ulcer ไม่เห็น active ulcer อย่าเพิ่งทึกทักว่าหายแล้ว เพราะมันอาจทะลุเข้า Pancreas แล้วก็ได้ ถ้าเห็น Signs of enlarged pancreas หรือ local soft tissue mass ก็น่าสงสัยทะลุไว้ได้

SUMMARY

Misdiagnosed G.I. series at Chulalongkorn Hospital in 1964—5—6 were reviewed, followings are noted for remembering and