

METASTATIC CALCIFICATION DUE TO VITAMIN D HYPERSENSITIVITY

แพทย์หญิง ไร่ไพ ศรีพิพัฒน์ พ.บ.,

แผนกอายุรศาสตร์ ร.พ. จุฬาลงกรณ์

Pathologic calcification⁽¹⁾ นั้น
พบได้ในกรณีต่อไปนี้

1. กรณีที่มี abnormal high serum
Calcium และ Phosphorus

2. กรณีที่มี local tissue damage
พวกที่ 1 นั้นเรียกว่า Metastatic
calcification ต่างกับพวก 2 คือ เป็น
calcification ที่เกิดขึ้นกับ normal tissue

ซึ่งอาจเป็น subcutaneous tissue,
periarticular tissue, wall of blood
vessel, heart, pancreas, lung, kidney
ที่ glomerular capsule และ tubule
ซึ่งได้เรียกพิเศษว่า nephrocalcinosis

พวกที่มี local tissue damage นั้นเรียกว่า
Dystrophic calcification พวกนี้มี
serum Ca และ P ปกติ แต่ตำแหน่งที่จะมี
calcification ต้องได้มี injury หรือมี
degenerative change มาก่อน เช่น
calcification ที่ kidney tumour, cal-
cification ที่ renal tubule following
mercurial poisoning, calcification

ใน scleroderma ก็จัดอยู่ในพวก dystro-
phic calcification เพราะ Ca ไป deposit
ในที่ ๆ มี abnormal collagen

รายงานคนไข้ต่อไปนี้จัดเข้าไว้ในพวก
metastatic calcification ซึ่งสาเหตุ
จะได้อธิบายในตอนหลัง

รายงานคนไข้

ผู้ป่วยชายไทย อายุ 60 ปี อาชีพทำนา
และค้าขาย รั้งไว้ใน ร.พ. ตั้งแต่วันที่ 22
ก.ค. 2503 อยู่ใน ร.พ. เป็นเวลา 35 วัน
มา ร.พ. ด้วยอาการสำคัญ คือ ขาชาทั้ง
สองข้าง 9 เดือน ปวดกระดูกเชิงกรานมา
3 เดือน

ประวัติปัจจุบัน

6 ปีก่อน เท้าซ้ายตกหลุม ไม่มีแผล
ต่อมาตรงนั้นเป็นไตแข็งค่อย ๆ โต

3 ปี รู้สึกมึนกระดูกไปบนขาที่โตเข้าขวา
ระหว่างนั้นผู้ป่วยแข็งแรงกินกระทั่ง

9 เดือนก่อนมา ขณะนี้บรรเทากระดูกขาและ
หน้าขา เดินไม่ค่อยถนัด ได้ซื้อยา vita-
min B และ calcium มาฉีก อาการ

ไม่ทเลา จึงไป ร.พ. แพทย์ว่าเป็นโรค
เหน็บชา ได้ฉีดยาให้ เมื่อผู้ป่วยกลับมามี
อยู่บ้านคงฉีก vitamin B และ Ca เองอีก
ประมาณอาทิตย์ละ 2-3 ครั้ง และผู้ป่วย
พยายามบำรุงตัวด้วยการกินนมวันละ 2-3
แก้ว ใช้วันละ 2 ฟอง ทุกวันตลอด 3 เดือน
อาการก็ไม่ทเลา

6 เดือนก่อนมา ได้ไปอยู่รักษาตัวที่ ร.พ.
Mc.Comick ได้รับการฉีดยาและคงบำรุงตัว
เหมือนเดิมอยู่ 11 วัน ก็กลับมารักษาต่อที่
บ้าน

3 เดือน อาการชามากจนถึงระดับ-
สติ และกึ่งหน้าขาทั้งสองข้าง เคนไม่
สะทกขยับขยับ ปวดบริเวณเชิงกราน กลั้น
อุจจาระไม่ค่อยได้ บัสสาวะเป็นปกติ

15 วันก่อนมา เนื่องจากผู้ป่วยถูกไฟไหม้
จึงลงมารักษาตัวที่กรุงเทพฯ

ผู้ป่วยฐานะที่ บำรุงร่างกายอยู่เสมอ
โดยกินนมชั้น นมผง และไข่ เป็นเวลากว่า
10 ปี

ตรวจร่างกาย

ความดันโลหิต หายใจ ชีพจร อุณหภูมิ
ปกติ

ได้เข้าขา และทรงข้อศอก ทั้ง สอง ข้าง
คลำได้เป็นกระดูกโปนออกมาไม่เจ็บ และ

ทเหนือ ข้อเท้าซ้าย ทางคานหลัง มกอนแข็ง
เป็นไตขนาด 2x3 ซม.

ระยขประสาท Cranial nerve ปกติ
diminish sensation ทุกชนิดทั้งแต่
ระดับ T 12 ลงมา

deep reflexes ของมือและแขนปกติ
knee jerk และ ankle jerk ไวเท่ากัน
ทั้งสองข้าง

มี urgency of urination & defica-
tion

ตรวจทางห้องทดลอง

ฮีโมโกลบิน 12 gm% เม็ดเลือดแดง
4.03 ล้าน, เม็ดเลือดขาว 7250 P. 74%
L. 26%, น้ำไขสันหลังใส ไม่ block, pandy
ขวก, เซลล์ 15 ตัว, โปรตีน 115 mg%
Wasserman & kahn negative, บัสสาวะ
ใส ความถ่วงจำเพาะ 1009 เป็นกรด มี
เม็ดเลือดขาว 2-3 ตัว sulkowitch test³
(ซึ่งแสดงว่ามี high Ca excretion)
N.P.N. 31 mg% Ca 13.3, 12.5, 14 mg,
P 3.6%, alkaline phosphatase 7.5 B.U.,
acid phosphatase 0.1 S.U. Na 136.2,
K 4.25, mEq/L. sugar 102 mg% PSP
ปกติ, creatinin clearance 88.8 cc/min.,
phosphate clearance 17.1 cc/min.,
urinary calcium excretion 1.316

gm./day, control 0.14 gm./day ไม่มี band keratopathy (ดูโดย slit lamp) เอ็กซเรย์

Increased calcification in the bones, ligaments and increased density of the kidneys, liver and spleen. Myelography shows arrest of contrast at level of T₁₁

อภิปราย

Metastatic calcification นั้นพบได้ ในคนไข้ที่มี hyperparathyroid function ก็ได้ หรือมี normal parathyroid function ก็ได้

พวก Hyperparathyroid function อาจเป็น

ก. Primary hyperparathyroidism โดยตรงของมันเองทำให้มี hypercalcemia และ hypercalcuria⁽²⁾ เมื่อมี hypercalcuria อยู่ยาวนาน ๆ จะทำให้มี renal calcinosis⁽³⁾ ซึ่งมักร่วมด้วย pyelonephritis แล้วตามด้วย impairment ของ renal function ตามมา ซึ่งทำให้มี retention of phosphate ดังนั้นระยะหลังจะมีทั้ง hypercalcemia และ hyperphosphatemia Ca & PO₄ จะ over-saturate ในเลือด จึงไป deposit ตาม organ ต่าง ๆ

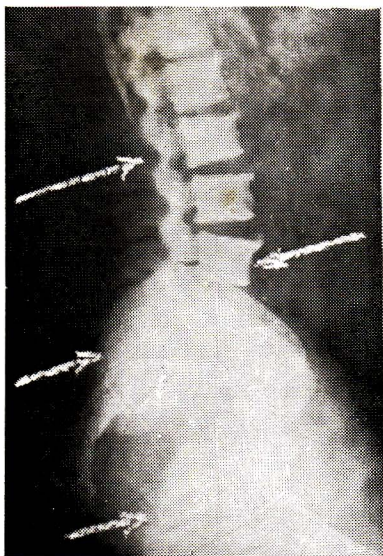
ข. Secondary hyperparathyroidism เกิดจากมี chronic renal insufficiency ทำให้ excretion ของ PO₄ จาก glomeruli น้อยลง จึงมี PO₄ retention ซึ่งจะไป stimulate parathyroid gland ทำให้เกิด hyperplasia⁽⁴⁾ จึงมี demineralization ของกระดูกมากขึ้น ซึ่งต่อมาจะมี hypercalcemia ด้วย

ทั้งสองสภาวะนี้ ถ้าเป็นนาน ๆ แยกออกจากกันได้ยาก และต่างก็ทำให้เกิด vicious cycle คือเมื่อ renal failure มากก็จะมี PO₄ retention มากขึ้น มี hyperplasia ของ parathyroid gland มากขึ้น serum Ca ก็ยิ่งสูงขึ้น

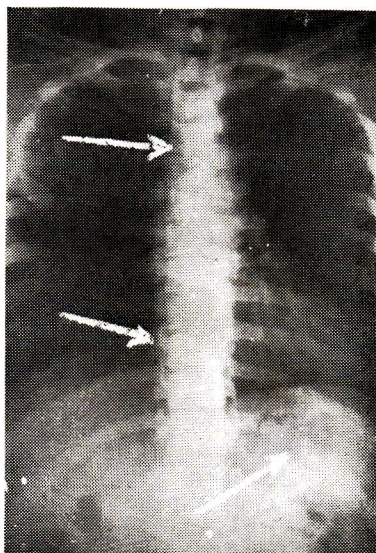
พวก normal parathyroid function เกิดเนืองจากมี over supply ของ Ca และ P ซึ่งมีสาเหตุมาจาก

ก. Endogeneous source พบได้ใน massive destruction ของกระดูกโดย bone invasive diseases^(5,6) ได้แก่ metastatic cancer, sarcoidosis เป็นต้น

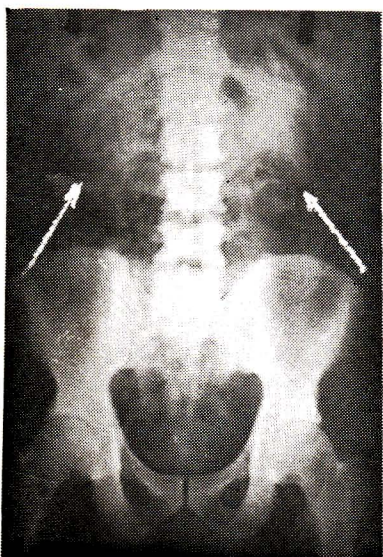
ข. Exogeneous source พบในพวก vitamin D₂ poisoning และ excessive Ca intake hypervitaminosis D₂ มักเกิดขึ้นกับพวกที่ใช้ vitamin D₂ ในการรักษา



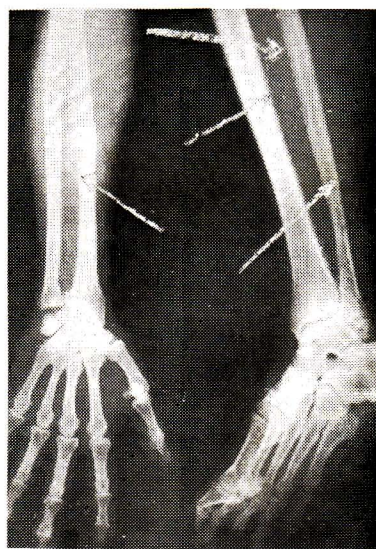
*Increased bone density
of
spine & pelvis*



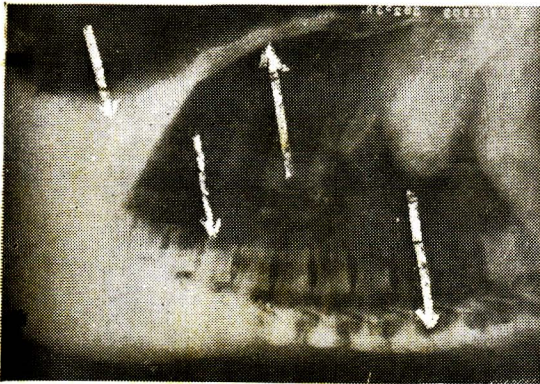
*Increased bone density
of
spine & ribs*



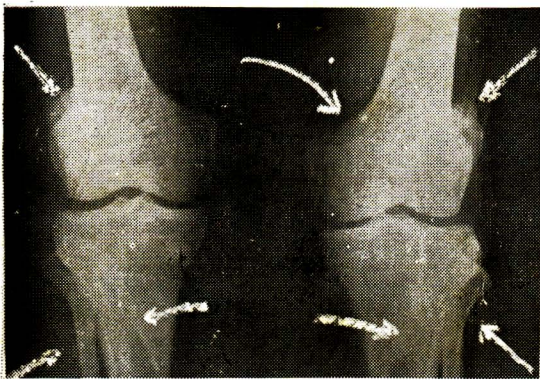
*Generally increased bone density
& Increased kidney density*



*Generally increased density of
the bones of extremities & exostosis
and increased periosteal calcification
along the site of muscular attachment*



Increased bone density of spine & thoracic cage



Increased bone density of the knee & Calcification at the site of muscular attachment

psoriasis, arthritis tetany, trichinosis, acne นาน ๆ

ส่วนพวกที่มี excessive Ca intake นาน ๆ นั้น ทำให้มี metastatic calcification เกิดเป็น syndrome เรียกว่า "Milk alkaline syndrome"⁽⁷⁾ มักเกิดในรายที่รักษา peptic ulcer โดย alkali และนมเป็นจำนวนมาก อยู่เป็นเวลานาน

พวก sacoidosis นั้นเกิด hypercalcaemia เข้าใจว่าเนื่องจากมี hypersensitive ต่อ vitamin D⁽⁸⁾

สำหรับคนไข้อย่างนี้ มี serum Ca สูงกว่าปกติ และมี abnormal calcification ตาม soft tissue ซึ่งไม่ใช่ที่ ๆ ได้รับความกระทบมาก่อน เช่น คับ ม้าม ไต soft tissue รอบ ๆ joint จึงเข้ากับ metastatic calcification ไม่ใช่ dystrophic calcification คน ๆ หนึ่งบางแห่งมี dystrophic calcification เช่นตรง tendon of achillis ของเท้าซ้าย เพราะมีประวัติ trauma ตรงส่วนนั้น

ในการพิจารณาที่แยกหาสาเหตุของ metastatic calcification ชั้นแรกต้องแยกว่าเป็นจาก hyperparathyroidism หรือเปล่า คนไข้นี้คนนี้มีระดับของ serum PO₄ ไม่ต่ำจึงไม่เข้ากับ primary hyperparathyroidism และไม่มีอาการของ chronic uremia N.P.N. ปกติ P.S.P. test ก็ปกติ จึงไม่เข้ากับ secondary hyperparathyroidism จากเอกสารยังไม่มีความเห็นว่ามี evidence of demineralization ของกระดูก แต่กลับมี increase density และเมื่อทำการทดลองหา tubular reabsorption

of phosphate พบว่าไม่เข้ากับ hyperparathyroidism ซึ่งต้องได้ tubular reabsorption of PO_4 มากกว่า 80% ดังนั้นจึงสามารถแยกเอา hyperparathyroidism ออกไปได้

สาเหตุที่อาจจะเป็นไปได้ก็คือ ได้รับความ Ca และ P มากเกินไป ซึ่งเราสามารถแยกพวก invasive bone disease ออกไปได้ อีก เพราะไม่มี characteristic lesion หรือ extensive bone destruction ปรากฏให้เห็นโดยเอกซเรย์

สำหรับเหตุจาก excessive Ca intake นั้น จากประวัติผู้ป่วยที่ได้รับแคลเซียมมาก ซึ่งเราไม่สามารถจะกะจำนวนได้จริงๆ แต่คิดว่าไม่มากพอที่จะทำให้ metastatic calcification ได้ เพราะตามรายงานต่าง ๆ ที่เคยเป็นมา คนไข้ต้องได้รับแคลเซียมวันละประมาณ 5 กรัม ซึ่งมากกว่าจำนวนซึ่งควรได้รับต่อวันถึง 5 เท่าก็คิดออกกัน เช่นนี้ ๆ ซึ่งจะพบได้ของคนไข้ที่เป็น peptic ulcer ที่ได้รับนมและ alkali อยู่นาน ราวเช่นนี้คงไม่มี hypercalcuria และ osteoporosis ด้วย

สำหรับเหตุจาก vitamin D intoxication นั้นจะเกิดอาการขนโต เมื่อกันไข้ได้รับ vitamin D อย่างน้อย 150,000 ยูนิต

ต่อวัน(9) หรือพวก irradiated ergosterol 100 เท่าของ therapeutic dose(10) และได้รับอยู่เป็นเวลานาน จึงจะทำให้ hypercalcemia เนื่องจาก vitamin D ไปเพิ่ม absorption ของแคลเซียมจากลำไส้(11) และจะมี hyperphosphatemia ด้วย เพราะ high serum Ca จะไป depress parathyroid function ทำให้มี reabsorption of PO_4 จากไตมากขึ้น(12) และลด resorption ของกระดูกด้วย

คนไข้ของเราได้รับวิตามินดีเพียงประมาณร้อยละ 10 เมื่อตลอดเวลาที่ป่วยนั้น นอกนั้นได้รับวิตามินรวม ดังนั้น วิตามินดีที่ได้รับคงไม่ถึง toxic level เพราะฉะนั้น เหตุผลที่จะคิดว่าสาเหตุของ metastatic calcification ในคนไข้คนนี้เกิดจาก hypervitaminosis D ก็ไม่เพียงพอ

เหตุที่ควรจะเป็นไปได้ก็คือ คนไข้มี hypersensitive ต่อวิตามินดี ขวดยม excessive supply of Ca เพราะคนไข้ได้แคลเซียมเป็นจำนวนสูงพอควรอยู่เป็นเวลานาน อีกประการหนึ่งคนไข้เป็นชาวนา มีโอกาสได้รับแสงแดดมาก ย่อมจะมีวิตามินดีสังเคราะห์ในร่างกายมากด้วย ซึ่งเมื่อเขามีย hypersensitive ต่อวิตามินดี อันตนเองเป็นสาเหตุของสภาวะการฉุน

คนไข้ที่มี metastatic calcification น้อยรายที่จะไปหาแพทย์ด้วยเรื่อง abnormal calcification อาการสำคัญที่จะพาคนไข้ไปมักเป็นอาการของ renal insufficiency เนื่องจากมี nephrocalcinosis, renal calculi นาน ๆ เกิด chronic uremia มีอาการคลื่นไส้ อาเจียน อ่อนเพลีย ซีด บัสสาวะน้อย กินน้ามามาก และ renal complication เป็นเหตุตายของ metastatic calcification มากมายด้วยกัน

สำหรับ prognosis ของคนไข้คนใด เพราะจากอาการที่นำคนไข้มาหาเราก็คงบอกได้ว่าเป็น mild case แสดงว่ายังไม่มีความ extensive renal calcification เพราะ serum P₄ ไม่สูง, N.P.N. ไม่สูง ถ้าเราให้คนไข้

กินอาหารที่มีแคลเซียมลดลง งดวิตามินดี และพยายามไม่ให้ โคน แสง แดด มาก ๆ แคลเซียมที่ abnormal deposit ตามอวัยวะต่างๆ อาจค่อย ๆ ถูก resorb ไปได้ในเวลาไม่ช้านัก เพราะมีผู้รายงานแล้วว่า metastatic calcification ใน milk alkaline syndrome และ hypervitaminosis D จะ resorb ไปได้ในเวลาหนึ่งสัปดาห์ หลังหยุด high calcium intake และวิตามินดี โดยเฉพาะที่ subcutaneous และ articular tissue แต่ที่ renal tissue นั้น irreversible.

ขอขอบคุณแผนกรังสีวิทยา และ สรีรวิทยาที่ให้ความร่วมมือ

1. Vaughan J.H., Sosman, M.C., Kinney, T.D. Nephrocalcinosis. Am. J. Roentgenol, 58:33, (1947)
2. Albright, F. and Reifenshtein, E.G. Jr. The parathyroid glands and metabolic bone disease. Baltimore, 1948. Williams & Wilkins Co.
3. Parsons, W.B. Result of operation for hyperparathyroidism. Bull. New York Acad. Med., 25:285-297, (1947)
4. Ballin, D.E. and Gerskwin, B.S. hyperparathyroidism with renal insufficiency. Am. J.M.Sc., 190:519, (1935)
5. Swyer, A.J. Berger, J.S., Gordon, H.M. and Laszlo, D. hypercalcemia in osteolytic metastatic cancer of the breast. Am. J. Med., 8, 724-732, (1950)
6. Hypercalcemic uremia with nephrocalcinosis due to carcinomatosis. Lancet, 1951, 1, 886
7. Burnett, C.H. Commons, R.R. Albright, F. and Howard, J.C. Hypercalcemia without hypercalcuria or hypophosphatemia, calcinosis and renal insufficiency. New England J. Med. 240:787-794, (1949)

8. Scadding, J.G. Brit. Med. J., 1, 745, (1950)
 9. Freeman, S., Rhodas, P.S., Yeager, L.B. J. Am. M. Ass., 130:197, (1946)
 10. Malean, F.G. Activated sterols in the treatment of parathyroid insufficiency. J.A.M.A. 117:609:619, (1941)
 11. Albright, F. and Sulkowitch, H.W. The effect of vitamin D₂ on calcium and phosphorus metabolism. J. Clin. Investigation, 17:305-315, (1938)
 12. Harrison, H.E. and Harrison, H.C. The renal excretion of phosphate in relation to the action of vitamin D and parathyroid hormone. J. Clin. Investigation, 20:47-55, (1941).
-