

กลุ่มอาการเนื้องอกของต่อมไร้ท่อหลายต่อม

จุฬารัตน์ จตุปาริสูทธิ์*
นรินทร์ วรวิทย์*

Jatuparisuthi J, Voravud N. Multiple Endocrine Neoplasias. Chula Med J 2001 Nov; 45(11): 1005 - 20

Multiple Endocrine Neoplasias (MEN) are inherited syndromes caused by multiple endocrine glandular tumors. MEN type 1 involving the pituitary gland, parathyroid glands, and pancreatic islet cells. The genetic defect locates on the long arm of chromosome 11 (q-13 locus). Where as MEN type 2, medullary carcinoma of the thyroid gland (MTC) is a hallmark feature of affected individuals. Syndrome of MTC, pheochromocytomas, and hyperparathyroidism was termed MEN type 2a. Patients with multiple mucosal neuromas, with or without marfanoid habitus, puffy lips, prominent jaw, pes cavus and medullated corneal nerves with MTC and pheochromocytomas were terms MEN type 2b. These patients do not have parathyroid disease. The genetic defect associated with MEN 2a, MEN 2b, and familial MTC is a germ line mutation in the RET protooncogene. MTC is most malignant in MEN 2a, MEN 2b, and least virulent in FMTC. Screening for mutations in RET gene help early diagnosis of MTC in patients at risk. Most patients diagnosed have surgically curable C-cell hyperplasia or carcinoma confined to the thyroid glands. For patients with accompanying pheochromocytoma they ought to have their high blood pressure well-controlled before undergoing surgery for MTC.

Key word : Multiple Endocrine Neoplasias.

Reprint request : Jatuparisuthi J, Department of Medicine, Faculty of Medicine,
Chulalongkorn University, Bangkok 10330, Thailand.

Received for publication. July 15, 2001.

วัตถุประสงค์

1. เพื่อให้ผู้อ่านได้ทราบเกี่ยวกับนิยาม อุบัติการณ์ อาการและอาการแสดงของกลุ่มอาการเนื้องอกของต่อมไร้ท่อหลายต่อม
2. เพื่อให้ผู้อ่านได้ทราบถึงวิธีการวินิจฉัยกลุ่มอาการนี้ทั้งการสืบค้นทางชีวเคมีของเลือดทางรังสีวินิจฉัยและในระดับอนุชีววิทยา ตลอดจนการรักษา

* ภาควิชาอายุรศาสตร์ คณะแพทยศาสตร์ จุฬาลงกรณ์มหาวิทยาลัย

กลุ่มอาการเนื้องอกของต่อมไร้ท่อหลายต่อมชนิดที่ 1 (Multiple Endocrine Neoplasias type 1)

Wermer เป็นคนแรกที่รายงานเกี่ยวกับการเกิดก้อนเนื้องอกที่ต่อมใต้สมอง ต่อมพาราไธรอยด์ และตับอ่อนของสมาชิกในครอบครัวเดียวกัน⁽¹⁾ ในตอนแรกเรียกกลุ่มอาการนี้ว่า กลุ่มอาการของเวอร์เมอร์ (Wermer's syndrome) ต่อมาเปลี่ยนมาเรียกว่า เนื้องอกของต่อมไร้ท่อหลายต่อม ชนิดที่ 1 (multiple endocrine adenomatosis type 1) ปัจจุบันเรียกว่า ภาวะเนื้องอกของต่อมไร้ท่อหลายต่อมชนิดที่ 1 (multiple endocrine neoplasias type 1) เป็นที่แน่ชัดแล้วว่า ตับอ่อน ในภาวะนี้จะมีการเกิดเนื้องอกต่อมไร้ท่อเสมอและเนื้องอกของตับอ่อนมักเป็นมะเร็ง

ภาวะนี้ถ่ายทอดทางพันธุกรรมแบบยีนเด่น (autosomal dominant trait)⁽²⁾ การศึกษาด้วยวิธีการเชื่อมโยงโครโมโซม (chromosomal linkage studies) พบว่าตำแหน่งของยีนที่มีความบกพร่องอยู่ที่แขนยาวของโครโมโซม 11 ตำแหน่งที่ 13 (q-13 locus) ซึ่งมีความใกล้ชิดกับตำแหน่งของยีนที่ควบคุมการทำงานของ เอ็นไซม์ glycogen phosphorylase ของกล้ามเนื้อลาย ซึ่งพบว่ามี การเปลี่ยนแปลงในโรคของ Mc Adle⁽²⁻⁴⁾ ดังตารางที่ 1 การศึกษาทางพันธุศาสตร์พบว่ายีนที่ ตำแหน่ง 13 บนแขนยาวของโครโมโซม 11 จะอยู่ระหว่างยีน PGM และ D1155807/D115460⁽⁵⁾ หลายการศึกษาพบว่าพยาธิกำเนิดของกลุ่มอาการ MEN 1 อาจสัมพันธ์กับการผ่าเหล่าของโปรตีนจี (G-protein)^(6,7) มีผู้ตั้งสมมติฐานว่ายีนที่ควบคุมกลุ่มอาการ MEN 1 เป็นยีนที่กีดการก่อมะเร็งคาร์ซินอยด์ของเนื้อเยื่อกระเพาะอาหารที่ย่อมติดสีเกล็ดเงินของในผู้ป่วยที่มีกลุ่มอาการนี้ และกลุ่มอาการ Zollinger-Ellison⁽⁸⁾ ในผู้ป่วยสองรายที่มีเนื้องอกของตับอ่อนชนิดที่สร้างอินซูลิน (insulinoma) ซึ่งมีกลุ่มอาการนี้ร่วมด้วยจะมีการสูญหายไปของแขนข้างหนึ่งของโครโมโซมที่ 11 และเนื้องอกของตับอ่อนที่งอกเพิ่ม จำนวนขึ้นก็พบการเปลี่ยนแปลงเช่นเดียวกัน สิ่งนี้แสดงให้เห็นว่าการก่อกำเนิดมะเร็งของกลุ่มอาการนี้ เป็นไปตามทฤษฎีการโจมตีสองครั้งของคณิคเซน (two-hit theory of

neoplasia of Knudsen)⁽⁹⁾ ซึ่งการผ่าเหล่าที่ถ่ายทอดทางพันธุกรรมที่โครโมโซมแขนข้างเดียวนั้นไม่ถูกบดบังด้วยการขาดหายไปของโครโมโซมร่างกาย หรือการผ่าเหล่าของโครโมโซมที่ปกติอื่น ๆ จึงทำให้ผลของการกีดการแสดงออกของยีนที่บกพร่องนี้จากยีนที่ปกติ นั้นหมดไป ผลเหล่านี้ตรงกันข้ามกับในผู้ป่วยที่ไม่มีกลุ่มอาการ MEN 1 ซึ่งเกิดเนื้องอกของตับอ่อนโดยที่เนื้องอกดังกล่าว นั้นไม่ทำให้ยีน MEN 1 ถูกยับยั้งด้วยโครโมโซมทั้งสองแขน⁽¹⁰⁾ การศึกษาเกี่ยวกับสาเหตุของภาวะต่อมพาราไธรอยด์ทำงานมากเกินไปชนิดปฐมภูมิในผู้ป่วยที่มีกลุ่มอาการ MEN ชนิดที่ 1 พบว่ามีปัจจัยบางอย่างในน้ำเลือดซึ่งกระตุ้นเซลล์ของต่อมพาราไธรอยด์ของตัวให้เพิ่มจำนวนมากขึ้นได้^(11,12) การวิเคราะห์ในระยะต่อมา⁽¹²⁻¹⁵⁾ ของความสามารถในการแบ่งเซลล์ (mitogenic activity) ในผู้ป่วยที่มีกลุ่มอาการ MEN ชนิดที่ 1 พบว่ามีปัจจัยการเจริญเติบโตของเซลล์ไฟโบรบลาสต์ หรือปัจจัยบางอย่างที่คล้ายคลึงกัน และยังคงตรวจพบว่ามีแอนติบอดีอยู่ในกระแสโลหิตด้วย⁽¹⁴⁾ การศึกษาอื่น ๆ ยังพบอีกว่ามีความผิดปกติแบบโคลนเดียวในต่อมพาราไธรอยด์ที่เติบโตขึ้นของผู้ป่วย MEN ชนิดที่ 1 แสดงว่าการเพิ่มจำนวนเซลล์ของต่อมพาราไธรอยด์ในผู้ป่วยดังกล่าวไม่ได้ขึ้นกับการกระตุ้นของปัจจัยในกระแสโลหิตเพียงอย่างเดียวแต่ยังขึ้นอยู่กับการยับยั้งยีน MEN 1 ในเซลล์ต้นกำเนิดด้วย⁽¹⁶⁾

อาการแสดง

ช่วงที่อุบัติการณ์ของกลุ่มอาการ MEN ชนิดที่ 1 สูงสุดในผู้หญิงคือช่วงอายุ 20-30 ปีขณะที่ในผู้ชาย คือช่วง 30-40 ปี ในกลุ่มผู้ป่วยและลูกหลานสามารถตรวจกรองโรคได้ตั้งแต่อายุเพียง 18 ปี⁽¹⁷⁾ ผู้ป่วย MEN 1 มากกว่าครึ่งมีต่อมไร้ท่ออื่นที่โตร่วมด้วยมากกว่าหนึ่งต่อมและผู้ป่วยร้อยละ 20 มีต่อมไร้ท่ออื่นที่โตที่เดียวพร้อมกันสามต่อม ความถี่ของการมีต่อมไร้ท่ออื่นโต ร่วมด้วยเรียงตามลำดับจากมากไปหาน้อยดังนี้คือ ต่อมพาราไธรอยด์ ตับอ่อน ต่อมใต้สมอง ต่อมหมวกไต และต่อมธัยรอยด์

ตารางที่ 1. แสดงกลุ่มอาการเนื้องอกของต่อมไร้ท่อหลายต่อม (Multiple Endocrine Neoplasias) และโรคมะเร็งต่อมพาราไธรอยด์ชนิด medullary ที่ถ่ายทอดทางพันธุกรรม

ลักษณะที่สำคัญ	MEN 1	MEN2a	MEN2b	FMTC
ความผิดปกติของโครโมโซม ยีนที่บกพร่อง	11q 12-13 ไม่มี	pericentromeric 10 การผ่าเหล่าของยีน RET	pericentromeric 10 การผ่าเหล่าของยีน RET	pericentromeric 10 การผ่าเหล่าของยีน RET
โรคมะเร็งของต่อมไธรอยด์ (MTC)	ไม่มี	มีทั้งสองข้าง	มีทั้งสองข้าง	มีทั้งสองข้าง
มีโรค Pheochromocytoma	ไม่มี	ร้อยละ 70 เป็น ทั้งสองข้าง	ร้อยละ 70 เป็น ทั้งสองข้าง	ไม่มี
รอยโรคของต่อมพาราไธรอยด์ ลักษณะภายนอก (Phenotype)	มีการงอกเพิ่มของเซลล์ ไม่มีความผิดปกติ	มีการงอกเพิ่มของเซลล์ ไม่มีความผิดปกติ	ไม่มีการเปลี่ยนแปลง กระดูกผิดปกติ mucosal neuroma marfanoid habitus bumpy lips	ไม่มีการเปลี่ยนแปลง ไม่มีความผิดปกติ
ลักษณะของการถ่ายทอดทาง พันธุกรรม	แบบยีนเด่น	แบบยีนเด่น	แบบยีนเด่น	แบบยีนเด่น
การดำเนินโรคของ MTC	ไม่พบโรค MTC	แตกต่างกันไป ส่วนใหญ่ ดำเนินโรคช้า	ค่อนข้างรุนแรง	ค่อนข้างช้า
เนื้องอกต่อมไร้ท่อของตับอ่อน พบ	Ppoma ร้อยละ 80-100 gastrinoma ร้อยละ 50 insulinoma ร้อยละ 20 GRFoma VIPoma พบไม่บ่อย	ไม่พบ	ไม่พบ	ไม่พบ

ทั้งต่อมหมวกไตและต่อมไธรอยด์มักเป็นเนื้องอกแบบไม่ร้ายแรง และไม่มีหน้าที่ใด เมื่อเรียงลำดับตามลักษณะอาการและอาการแสดงจากมากไปหาน้อยดังนี้ ภาวะแคลเซียมในเลือดสูง ภาวะนิ่วในไต แผลในกระเพาะอาหาร ภาวะน้ำตาลในเลือดต่ำ อาการปวดศีรษะ ลานสายตาแคบลง ภาวะต่อมไธรอยด์ทำงานลดลง acromegaly ภาวะน้ำหนักไหลและขาดประจำเดือน และที่พบน้อยมากคือกลุ่มอาการคุชชิง (Cushing's syndrome) ⁽¹⁸⁾ ผู้ป่วยที่มีกลุ่มอาการ MEN 1 จะมีอายุขัยเฉลี่ยน้อยกว่าประชากรปกติ โอกาสที่จะมีอายุยืนถึง 50 ปีนั้นมีแค่ร้อยละ 50 ผู้ป่วยครั้งหนึ่งที่เสียชีวิตนั้นเนื่องจากการลุกลามของโรคมะเร็งหรือเป็นผลจากตัวโรคเอง⁽¹⁹⁾

ความเกี่ยวข้องกับต่อมพาราไธรอยด์

ภาวะต่อมพาราไธรอยด์ทำงานมากเกินไปแบบปฐมภูมินั้นเป็นความผิดปกติที่พบบ่อยที่สุดในผู้ป่วย MEN 1 พบในผู้ป่วยร้อยละ 88-97 ^(3,20) การวินิจฉัยขึ้นอยู่กับ การตรวจพบระดับ ของแคลเซียมและฮอร์โมนพาราไธรอยด์ที่เพิ่มขึ้น อาการเริ่มแรกของผู้ป่วยมักจะทำมา พบแพทย์ได้แก่ภาวะต่อมพาราไธรอยด์ทำงานมากเกินไปแบบปฐมภูมิ บางรายอาจมีอาการของกลุ่มอาการ Zollinger-Ellison นำมาก่อนภาวะต่อมพาราไธรอยด์ทำงานมากเกินไปชนิดปฐมภูมิ ⁽²¹⁾ ยิ่งไปกว่านั้นการงอกเพิ่มของต่อมไธรอยด์หรือภาวะอินซูลินในเลือดสูงเกินอาจถูกตรวจพบได้ก่อนที่จะพบภาวะแคลเซียมในเลือดสูง⁽²²⁾ ลักษณะทางพยาธิวิทยาที่พบร่วมกับภาวะต่อมพาราไธรอยด์ทำงาน

มากเกินชนิดปฐมภูมินั้นมักจะเป็นแบบ hyperplasia หรือรอยโรคที่ต่อมไร้ท่อหลาย ๆ ต่อมแม้ว่าต่อมไร้ท่อบางต่อมอาจมีลักษณะปกติก็ตาม⁽²⁰⁾ (ตารางที่ 1) ตรวจพบว่ามีการเจริญเติบโตของเซลล์ไฟโบรบลาสต์ในเซลล์ของต่อมพาราไธรอยด์ที่มี hyperplasia ในผู้ป่วย MEN-1⁽²³⁾ การผ่าตัดต่อมพาราไธรอยด์สามต่อมครั้งในสี่ต่อมออกช่วยควบคุมภาวะแคลเซียมในเลือดสูงได้ แต่ผลของการผ่าตัดไม่ดีดังคาดอุบัติการณ์กลับเป็นซ้ำหรือยังคงมีภาวะต่อมพาราไธรอยด์ทำงานเกินประมาณร้อยละ 16-54 และอุบัติการณ์ของต่อมพาราไธรอยด์ทำงานน้อยเท่ากับร้อยละ 10-25⁽²⁴⁾ ภาวะต่อมพาราไธรอยด์ทำงาน มากเกินเป็นอุปสรรคในการรักษาภาวะการหลังกรดในกระเพาะอาหารมากในผู้ป่วย MEN 1 ที่มีกลุ่มอาการ Zollinger-Ellison ด้วยการศึกษาลำไส้ใหญ่จึงแนะนำให้ทำการผ่าตัดต่อมพาราไธรอยด์ออกก่อนเพื่อช่วยให้รักษาภาวะการหลังกรดมากได้ง่ายขึ้น⁽²⁵⁾

เนื้องอกต่อมไร้ท่อของตับอ่อน

การตรวจทางพยาธิวิทยาของลำไส้เล็กและตับอ่อนในผู้ป่วย MEN 1 พบว่ามีเนื้องอกของต่อมไร้ท่อหลายแห่งด้วยกัน⁽²⁶⁾ Ppomas (เนื้องอกที่ผลิตสารเปปไทด์ของตับอ่อน) เป็นเนื้องอกส่วนต่อมไร้ท่อของตับอ่อนที่พบบ่อยที่สุดในผู้ป่วย MEN 1 โดยพบได้ร้อยละ 80-100⁽²⁷⁾ เนื้องอกเหล่านี้ทำให้เกิดอาการจากตัวเนื้องอกเองเท่านั้น และมักจะปรากฏอาการเมื่อก่อนค่อนข้างใหญ่แล้ว ผู้ป่วยส่วนใหญ่ (ร้อยละ 82) มีเนื้องอกส่วนต่อมไร้ท่อของตับอ่อนซึ่งในจำนวนนี้ร้อยละ 54 เป็นเนื้องอกที่สร้างและหลั่ง gastrin (gastrinoma) ร้อยละ 21 เป็น insulinoma ร้อยละ 3 เป็น glucagonoma ร้อยละ 1 เป็น vasoactive intestinal peptide (VIPoma) (ตารางที่ 1)

การรักษาหลักของกลุ่มอาการ Zollinger-Ellison คือการผ่าตัดก้อนเนื้องอก gastrinoma ออก อย่างไรก็ตามแม้ผู้ป่วย MEN 1 จะได้รับการผ่าตัดก้อนเนื้องอก gastrinoma ออกไปแล้วก็ยากที่จะทำให้ระดับของ gastrin ในเลือดกลับมาอยู่ในเกณฑ์ปกติ⁽²⁸⁾ อัตราหายขาดจากการผ่าตัด

ในกลุ่มผู้ป่วยที่มีกลุ่มอาการ MEN 1 ต่ำกว่ากลุ่มผู้ป่วยที่เป็น sporadic case^(28,29) ดังนั้น บทบาทของการผ่าตัดรักษา gastrinoma ในผู้ป่วย MEN 1 ที่มีกลุ่มอาการ Zollinger-Ellison ยังเป็นที่ถกเถียงกันอยู่⁽²⁸⁾ เนื่องจากโอกาสหายขาดมีน้อยและมีผู้แนะนำว่า gastrinoma ไม่ค่อยเกิดมะเร็งในผู้ป่วย MEN 1 บางแห่งแนะนำให้ผู้ป่วยที่มี MEN 1 ไม่ต้องผ่าตัดด้วยซ้ำ⁽³⁰⁾ บางท่านก็แนะนำให้ทำผ่าตัดต่อเมื่อสามารถบอกตำแหน่งของก้อน gastrinoma ได้ชัดเจนจากความแตกต่างของระดับ gastrin โดยการเจาะดูดเลือดจากหลอดเลือดดำพอร์ทัล (portal venous sampling) หรือการฉีดสาร secretin เข้าหลอดเลือดแดง ถ้าความเข้มข้นของสารเปปไทด์จากตับอ่อนในซีรัมสูงขึ้น⁽³¹⁾ หรือตรวจพบก้อนเนื้องอกจากการสืบค้นทางรังสีวิทยา^(28,32) การตรวจ somatostatin receptor scintigraphy สามารถใช้ในการแยกโรคแพร่กระจายไป ยังอวัยวะที่อยู่ไกลได้ ปัจจุบันนี้ยังไม่มีข้อยุติว่าวิธีการใดเป็นวิธีการที่ดีที่สุดก่อนเนื้องอก gastrinoma แบบที่ถ่ายทอดทางพันธุกรรม อาจกลายเป็นมะเร็งได้⁽²⁸⁾ การเพิ่ม ระดับของสารเปปไทด์จากตับอ่อนในซีรัม อาจไม่ช่วยใน การวินิจฉัย⁽³³⁾ การเจาะดูดเลือดจากหลอดเลือดดำพอร์ทัลเพื่อมาตรวจหาระดับ gastrin ไม่ได้ประโยชน์มากนัก⁽²⁵⁾

หลายการศึกษาแนะนำให้เนื้องอก gastrinoma ส่วนใหญ่ในผู้ป่วย MEN 1 ที่มีกลุ่มอาการ Zollinger-Ellison มักอยู่ในลำไส้เล็กส่วนดูโอดีนัม⁽²⁶⁾ และไม่เกิดที่ตับอ่อน แต่ยังไม่มีการศึกษาใดที่แสดงว่าการผ่าตัดเนื้องอกดังกล่าวออกจะได้ประโยชน์ เมื่อเร็ว ๆ นี้การศึกษาหนึ่งแนะนำให้ทำการผ่าตัดของก้อน gastrinomas ชนิดปฐมภูมิในผู้ป่วยที่มีหรือไม่มีกลุ่มอาการ MEN 1 ลดโอกาสการแพร่กระจายไปที่ตับ⁽³³⁾ ซึ่งเป็นสิ่งที่สำคัญที่สุดของการพยากรณ์โรคทางลบ (negative predictive factors) ของการรอดชีวิตเมื่อติดตามผู้ป่วยไปเป็นเวลานาน ผู้ป่วย MEN 1 ที่มี gastrinoma ร่วมด้วย จะเกิดการแพร่กระจายไปที่ตับในอัตราที่ใกล้เคียงกับผู้ป่วยที่เกิดโรคแบบประปราย⁽³⁴⁾ ดังนั้น จึงแนะนำให้ผู้ป่วย MEN 1 ทุกรายที่มีกลุ่มอาการ Zollinger-Ellison ควรได้รับการสืบค้นเพื่อหาตำแหน่ง

ของโรคอย่างทั่วถึง รวมทั้งการตรวจ somatostatin receptor scintigraphy ด้วยมีเพียงผู้ป่วยที่ผลการตรวจทางรังสี วิทยาชัดเจนและไม่มีภาวะแพร่กระจายของโรคที่อวัยวะอื่น ที่ควรได้รับการผ่าตัดเพื่อหารอยโรคและได้รับการตรวจคลื่นเสียงสะท้อนความถี่สูงระหว่างการผ่าตัดเพื่อตัดก้อนเนื้องอกขนาดมากกว่า 1 เซนติเมตรที่ส่วนหัวของตับอ่อนออก และตรวจดูลำไส้เล็กส่วนดูโอดีนัมอย่างระมัดระวังด้วย duodenotomy และก้อนเนื้องอกชนิดก้อนเดี่ยวหรือหลายก้อนได้รับการผ่าตัดออกก่อนเนื้องอกขนาดใหญ่ที่ส่วนลำตัวหรือส่วนหางของตับอ่อนถูกนำออกไปด้วยการตัดตับอ่อนพร้อม ๆ กับการตัดม้ามบางการศึกษาแนะนำว่า ก้อนเนื้องอกขนาดใหญ่เกือบครึ่งหนึ่งที่ได้รับการรักษาด้วยวิธีนี้อาจเกิดการแพร่กระจายไปที่ต่อมน้ำเหลืองได้⁽³²⁾ การผ่าตัดรอยโรคแพร่กระจายที่ตับในผู้ป่วย MEN 1 อาจมีประโยชน์⁽³⁵⁾ อย่างไรก็ตาม แม้ว่าจะใช้วิธีการนี้ ก็ยังพบว่าหายขาดน้อยมากการผ่าตัดอาจช่วยลดความเสี่ยงของการเกิดรอยโรคแบบแพร่กระจาย⁽³³⁾ แต่ยังไม่มียังมีข้อมูลว่าวิธีการนี้จะเพิ่มอัตราการรอดชีวิต

กลุ่มอาการ MEN 1 พบในผู้ป่วยที่มีกลุ่มอาการ Zollinger-Ellison ได้ร้อยละ 20 และผู้ป่วย insulinoma ร้อยละ 4⁽³⁶⁾ แต่ไม่มีตัวเลขที่แน่นอนในผู้ป่วย VIPoma glucagonoma หรือ somatostatinoma ซึ่งมีกลุ่มอาการ MEN 1 ร่วมด้วย แต่ประมาณว่าน่าจะน้อย (น้อยกว่าร้อยละ 5)⁽³⁶⁾ (ตารางที่ 1) การผ่าตัดรักษา insulinoma และ VIPoma ในผู้ป่วยที่มี MEN 1 ร่วมด้วยได้ผลดีกว่าการผ่าตัดเพื่อรักษาโรค gastrinoma⁽³⁷⁾ การรักษาอาการท้องร่วงจาก VIPoma และภาวะน้ำตาลในเลือดต่ำจาก insulinoma ด้วยยาได้ผลไม่แน่นอนเท่ากับการรักษาการหลั่งกรดมากเกินไปในกลุ่มอาการ Zollinger-Ellison ยา diazoxide และ octreotide อาจมีประโยชน์ในการรักษาระยะสั้นในผู้ป่วย MEN 1 insulinoma และ VIPoma มักเป็นเนื้องอกที่เป็นก้อนเดี่ยว การผ่าตัดทำให้หายขาดได้^(32,38) แพทย์บางท่านแนะนำให้ตรวจด้วยคลื่นเสียงความถี่สูงผ่านกล้องส่องทางเดินอาหารเพื่อหาเนื้องอก insulinoma

ในผู้ป่วย MEN 1⁽³⁹⁾ การเจาะดูดเลือดจากหลอดเลือดดำพอร์ทัลเพื่อตรวจหาระดับฮอร์โมนอินซูลินหรือการฉีดแคลเซียมเพื่อดูหลอดเลือดแดง (calcium angiogram) อาจมีประโยชน์⁽³²⁾

เนื้องอกของต่อมใต้สมอง

พบเนื้องอกของต่อมใต้สมองได้ในผู้ป่วย MEN 1 ร้อยละ 54-80⁽¹⁸⁾ อาการที่มาพบแพทย์อาจเกิดจากรอยโรคเฉพาะที่เช่น อาการปวดศีรษะ และความผิดปกติของลานสายตา เนื้องอกส่วนมากเป็น chromophobe adenoma ซึ่งไม่ทำหน้าที่ใดเลย ร้อยละ 15 ของผู้ป่วยมีอาการของโรค acromegaly และร้อยละ 5 มีอาการของโรคคุชชิง (Cushing's disease)⁽¹⁸⁾ เป็นไปได้ว่าเนื้องอกเหล่านี้เป็นเนื้องอกของเซลล์ที่ผลิตฮอร์โมนที่กระตุ้นการหลั่งน้ำนม (prolactinomas) เนื่องจากระดับของฮอร์โมน prolactin มักจะสูง เนื้องอกชนิด prolactinoma นี้เชื่อว่าเป็นเนื้องอกของต่อมใต้สมองที่พบบ่อยที่สุดในผู้ป่วย MEN 1⁽¹⁸⁾ ในบรรดาเนื้องอกต่อมใต้สมองทั้งหมดที่ผลิตฮอร์โมนได้เนื้องอกชนิด prolactinoma พบมากถึงร้อยละ 70 ผู้ป่วยชายที่มีก้อนเนื้องอกชนิดนี้มักประสบปัญหาอวัยวะเพศไม่แข็งตัว ในขณะที่ผู้ป่วยหญิงจะมีน้ำนมไหล เนื้องอกต่อมใต้สมองที่พบบ่อยรองลงมาได้แก่ เนื้องอกของเซลล์ที่ผลิตฮอร์โมนกระตุ้นการเจริญเติบโต (growth hormone-secreting tumor) โดยพบมากถึงร้อยละ 25 ซึ่งทำให้เกิดอาการของโรค acromegaly⁽¹⁸⁾ อาจพบกลุ่มอาการของคุชชิง (Cushing's syndrome) ได้ด้วย การศึกษาในผู้ป่วย MEN 1 ที่มีก้อนเนื้องอก gastrinoma⁽⁴⁰⁾ พบว่าผู้ป่วยร้อยละ 20 มีกลุ่มอาการของคุชชิงร่วมด้วย ผู้ป่วยทุกรายเกิดกลุ่มอาการของคุชชิงที่มีต้นกำเนิดมาจากรอยโรคที่ต่อมใต้สมอง และมีอาการไม่มาก⁽⁴⁰⁾ กลุ่มอาการของคุชชิงอาจเป็นผลมาจากการหลั่งสารที่คล้ายคลึงกับฮอร์โมน ACTH จากเนื้องอก islet ของตับอ่อน^(36,40) หรือจากเนื้องอกคาร์ซินอยด์ของส่วนทางเดินอาหารส่วนบน (foregut) หรือเป็นการหลั่ง ACTH ผิดที่ (ectopic ACTH) เนื้องอกชนิด prolactinoma มักรักษาด้วยยา bromocriptine การผ่าตัดต่อมใต้สมอง

ผ่านกระดูกกระโหลกส่วนสฟินอยด์ (transphenoidal pituitary surgery) มีข้อบ่งชี้ในการรักษาเนื้องอกต่อมใต้สมองในผู้ป่วย MEN 1 การผ่าตัดก้อนออกไม่หมดอาจรักษาต่อด้วยยา bromocriptine

เนื้องอกของต่อมหมวกไตและต่อมธัยรอยด์และเนื้องอกไขมัน

ความผิดปกติของต่อมหมวกไตพบได้ร้อยละ 27-36 ของผู้ป่วย MEN 1 ที่พบบ่อยที่สุดคือเนื้องอกชนิดไม่ร้ายแรงของต่อมหมวกไตส่วนนอก แม้ว่ามะเร็งของเซลล์เยื่อเมือกของต่อมหมวกไตส่วนนอก และต่อมที่เจริญขึ้นเฉยๆ ก็อาจพบได้⁽⁴¹⁾ การทำงานมากเกินไปของต่อมหมวกไตส่วนนอก อาจพบตามหลังเนื้องอกของต่อมหมวกไตส่วนนอกของต่อมหมวกไตส่วนนอกมักจะไมทำงานในผู้ป่วย MEN 1 เนื้องอกชนิด adenoma ของต่อมธัยรอยด์พบร้อยละ 5-30 ของผู้ป่วย MEN 1 และไม่มีความสำคัญทางคลินิก เนื้องอกไขมันพบได้บ่อยในผู้ป่วย MEN 1 เมื่อเร็ว ๆ นี้พบว่าเนื้องอกไขมันสูญเสีย heterozygosity ที่ตำแหน่ง 12-13 ของแขนสั้นของโครโมโซมที่ 11 และสัมพันธ์กับความบกพร่องของหน้าที่ของโปรตีนจี (G protein)⁽⁴²⁾

มะเร็งของต่อมธัยรอยด์ชนิด medullary ที่ถ่ายทอดทางพันธุกรรมและ MEN ชนิดสองเอและบี ลักษณะทางพยาธิวิทยา

ลักษณะทางจุลพยาธิวิทยาที่เป็นลักษณะเฉพาะ ได้แก่ การย้อมเซลล์ติดสีของเกล็ดเงิน และการผลิตสาร amyloid MTC สัมพันธ์กับกลุ่มอาการที่ถ่ายทอดทางพันธุกรรมที่แตกต่างกันสามกลุ่มอาการได้แก่ MEN 2 a MEN 2b และ familial non-MEN MTC ซึ่งเป็นโรค MTC ที่ถ่ายทอดทางที่ไม่มีความสัมพันธ์กับอาการทางต่อมไร้ท่อ (ตารางที่ 1)⁽⁴³⁾

ในปี ค.ศ. 1961 Sipple รายงานอุบัติการณ์ที่สูงผิดปกติของเนื้องอกชนิด pheochromocytoma ที่เป็นทั้งสองข้างในผู้ป่วยที่เป็นมะเร็งของต่อมธัยรอยด์⁽⁴⁴⁾ ผู้ป่วยเหล่านี้ต่อมาตรวจพบว่ามีโรค MTC และถ่ายทอดทาง

พันธุกรรมแบบยีนเด่นซึ่งมี high gene penetrance⁽⁴⁵⁾ (ตารางที่ 1) ต่อมาก็พบว่าภาวะต่อมพาราไทรอยด์ทำงานเกินแบบปฐมภูมิเป็นส่วนหนึ่งของกลุ่มอาการนี้ด้วย⁽⁴⁶⁾ ในปี ค.ศ. 1968 กลุ่มอาการที่ประกอบด้วยมะเร็งของต่อมธัยรอยด์ชนิด medullary โรค pheochromocytoma และภาวะต่อมพาราไทรอยด์ทำงานเกินได้รับการขนานนามว่ากลุ่มอาการ MEN ชนิดที่ 2 ซึ่งปัจจุบันนี้เรียกว่า MEN 2 a ในปีค.ศ. 1966 Williams และ Pollock⁽⁴⁷⁾ พบว่าผู้ป่วยบางรายมีเนื้องอกของเส้นประสาทในชั้นเยื่อเมือก (mucosal neuromas) โดยอาจมีหรือไม่มีลักษณะที่คล้ายมาร์แฟน (marfanoid habitus) ริมฝีปากบวม คางยื่น หลังเท้าโค้งงอ และ medullated corneal nerves โรค MTC และเนื้องอกชนิด pheochromocytoma ได้มีผู้เสนอให้เรียกว่ากลุ่มอาการ MEN 2b และ MEN 3⁽⁴⁸⁾ ผู้ป่วยที่เป็น MEN 2b จะไม่เกิดโรคของต่อมพาราไทรอยด์ แต่เกิดเนื้องอกชนิดคาร์ซินอยด์ของต่อมลูกหมากซึ่งพบน้อยมากในเด็กที่เป็น MEN 2b⁽⁴⁹⁾ การศึกษาการเชื่อมโยงของโครโมโซมเมื่อเร็ว ๆ นี้สามารถบอกตำแหน่งของความบกพร่องของยีนของโรค MTC ที่ถ่ายทอดทางพันธุกรรม (FMT) MEN 2a MEN 2b ว่าอยู่ที่บริเวณข้างเซนโตรเมียร์ (pericentromeric region) ของโครโมโซมคู่ที่ 10⁽⁵⁰⁾ ความบกพร่องของยีนที่สัมพันธ์กับกลุ่มอาการ MEN 2a MEN 2b และโรค MTC ที่ถ่ายทอดทางพันธุกรรมเป็นการผ่าเหล่าของเซลล์สืบพันธุ์ในยีนมะเร็ง RET (RET protooncogene)⁽⁵¹⁾

ลักษณะทางพยาธิวิทยาของโรค MTC ชนิดที่ถ่ายทอดทางพันธุกรรมและกลุ่มอาการ MEN 2a และ MEN 2b ไม่แตกต่างจากในผู้ป่วยโรค MTC ชนิดที่พบ ประปราย แต่โรค MTC ที่ถ่ายทอดทางพันธุกรรมนั้นมักจะเป็นทั้งสองข้าง เป็นที่หลาย ๆ ตำแหน่งและก้อนมะเร็ง มักจะอยู่ในส่วนบนออกไปทางด้านข้าง (supero-lateral part) ของกลีบของต่อมธัยรอยด์ตรงรอยต่อของส่วนบนหนึ่งส่วนสาม และส่วนกลางสองส่วนสาม ในกลุ่มผู้ป่วยที่เป็นชนิดประปราย ก้อนมะเร็ง MTC มักจะเป็นข้างเดียว MTC เป็นมะเร็งของเนื้อเยื่อประสาทต่อมไร้ท่อของเซลล์ต่อมธัยรอยด์ชนิด parafollicular หรือเซลล์ที่หลังแคลซิโตนิน (C cells)

โรค MTC เป็นโรคมะเร็งที่พบมากที่สุดและผู้ป่วยกลุ่มอาการ MEN 2b ร้ายแรงที่สุดในกลุ่มอาการ MEN 2a และรุนแรงน้อยที่สุดในโรค MTC ชนิดที่ถ่ายทอดทางพันธุกรรม (ตารางที่ 1) พบโรค MTC ร้อยละ 5-12 ในโรคมะเร็งของต่อมธัยรอยด์ทั้งหมด และพบเพียงร้อยละ 10 ในโรค MTC ชนิดที่ถ่ายทอดทางพันธุกรรม ผู้ป่วย MEN 2a ร้อยละ 42-60 มีอาการของโรค pheochromocytoma ด้วย⁽⁵²⁾ โรค pheochromocytoma ในผู้ป่วย MEN 2a และ MEN 2b มักจะพบในช่วงอายุ 20-30 ปีและร้อยละ 70 ของผู้ป่วยมักมีรอยโรคที่เป็นสองข้าง⁽⁵³⁾ ขนาดของก้อนมะเร็งในผู้ป่วย MEN 2a มักจะเล็กกว่า 2-3 เซนติเมตร ในขณะที่ก้อนมะเร็งในผู้ป่วย MEN 2b มักจะขนาดใหญ่กว่า แม้ว่าผู้ป่วย MEN 2a บางรายจะมีก้อนเนื้องอก pheochromocytoma ข้างเดียวแต่ต่อมหมวกไตอีกข้างหนึ่งก็มักจะตรวจพบทางพยาธิวิทยาว่ามีการงอกเพิ่มจำนวนของเซลล์ medullary ด้วย ซึ่งการงอกเพิ่มจำนวนดังกล่าวพบน้อยกว่าจะทำให้เกิดอาการ การตรวจสแกนด้วยสารเภสัชรังสี ¹³¹I-metaiodobenzyl guanidine ในผู้ป่วย MEN 2a อาจช่วยบอกได้ว่าเนื้องอก pheochromocytoma ก้อนใดบ้างที่มีความสำคัญทางคลินิก และสามารถตรวจได้ก่อนทำผ่าตัด เนื้องอกpheochromocytoma ในผู้ป่วย MEN 2a และ MEN 2b มักจะเป็นมะเร็งและก้อนมักจะอยู่ภายในต่อมหมวกไต แต่ในทางพยาธิวิทยาแล้วก้อนเหล่านี้แยกได้ยากจากก้อนที่พบประปรายในผู้ป่วยที่เกิดโรคโดยไม่ได้ถ่ายทอดทางพันธุกรรม

รอยโรคที่ต่อมพาราธัยรอยด์ในผู้ป่วย MEN 2a มักเป็นการงอกเพิ่มของเนื้อต่อมแบบทั่ว ๆ ไป⁽²⁴⁾ และควรได้รับการรักษาเช่นเดียวกับโรคของต่อมพาราธัยรอยด์ในผู้ป่วย MEN 1 (ตารางที่ 1) ผู้ป่วย MEN 2a ร้อยละ 35 เกิดภาวะต่อมพาราธัยรอยด์ทำงานเกินแบบปฐมภูมิ⁽⁵³⁾ ภาวะเดียวกันนี้ในผู้ป่วย MEN 2a มักไม่มีความสำคัญทางคลินิกและอาการแสดงมากกว่าผู้ป่วย MEN 1⁽⁵³⁾

อาการแสดง

ก้อนเนื้องอกใดก็ตามที่ประกอบรวมกันขึ้นเป็น

ภาวะ MEN 2a หรือ MEN 2b ก็อาจมาเป็นอาการที่พบแพทย์ได้ทั้งสิ้น แต่โรค MTC เป็นลักษณะสำคัญที่พบในผู้ป่วยทุกคน การศึกษาหนึ่งพบว่าผู้ป่วยที่มีภาวะ MEN 2a ทุกรายมี MTC และร้อยละ 40 เกิดโรค pheochromocytoma ร่วมด้วย และร้อยละ 60 เกิดการงอกเพิ่มของต่อมพาราธัยรอยด์ ในผู้ป่วยที่มีภาวะ MEN 2b ทุกรายมี MTC และร้อยละ 60 เกิดโรค pheochromocytoma⁽⁵⁴⁾

ในผู้ป่วยที่มีภาวะ MEN 2b มักเกิดโรค MTC เมื่ออายุน้อย และการดำเนินโรคค่อนข้างรุนแรง ผู้ป่วยน้อยรายที่จะมีอายุยืนถึง 30 ปี ลูกหลานของผู้ป่วยเหล่านี้บางรายที่มีโรค MTC ร่วมกับมีภาวะ MEN 2b มักจะรุนแรงน้อยกว่าและมีชีวิตยืนยาวกว่า⁽⁵⁵⁾ ลักษณะเฉพาะของผู้ป่วย MEN 2a มักปรากฏเป็นอาการแสดงแรกของโรค การสืบค้นเพิ่มเติมเช่นการตรวจหาระดับของฮอริโมนแคลซิโตนินในเลือด มักตรวจพบโรค MTC เสมอเวลาผู้ป่วยมาพบแพทย์ (ตารางที่ 1) แม้ว่าภาวะ MEN 2a จะถ่ายทอดทางพันธุกรรมแบบยีนเด่น แต่แสดงออกไม่สมบูรณ์ (incomplete penetrance) โดยที่ร้อยละ 40 ของผู้ป่วยที่เป็นพาหะไม่แสดงอาการแม้ว่าจะมีอายุถึง 70 ปีแล้วก็ตาม⁽⁵⁶⁾

ผู้ป่วยอาจเริ่มต้นไปพบแพทย์เนื่องจากเป็นลมบ่อยหลังเกิด อาการปวดศีรษะ มึนงง อาการหงุดหงิดง่าย หรือวิตกกังวล ผู้ป่วยที่มีภาวะ MEN 2a มักไม่ค่อยมีอาการของโรคต่อมพาราธัยรอยด์⁽⁴³⁾

การประเมินผู้ป่วยก่อนผ่าตัดและการตรวจกรองโรค

เมื่อสงสัยโรคมะเร็งต่อมธัยรอยด์ชนิด MTC ภาวะ MEN 2a หรือ MEN 2b การวินิจฉัยที่แม่นยำอยู่ที่การตรวจพบการผ่าเหล่าแบบ missense ของยีนมะเร็ง RET ในเซลล์เม็ดเลือดขาว การศึกษาสมาชิกของครอบครัวที่มีภาวะ MEN 2a พบว่าสามารถทำนายการถ่ายทอดภาวะ MEN 2a นี้ต่อไปยังลูกหลานได้โดยการตรวจหาการผ่าเหล่าที่ยีนมะเร็ง RET⁽⁵⁷⁾ การตรวจกรองผู้ป่วยใหม่หรือสมาชิกในครอบครัวเพื่อหาการผ่าเหล่าดังกล่าวอาศัยการตรวจด้วยวิธีการ polymerase chain reaction

amplification และการวิเคราะห์ลำดับของสายพันธุกรรม (DNA sequence analysis) เพื่อตรวจหาการผ่าเหล่าแบบจุดที่ exon ที่ 10 และ 11 (ที่ตำแหน่ง codon 609, 611, 618, 620 และ 634) สำหรับภาวะ MEN 2a และ MTC ชนิดที่ถ่ายทอดทางพันธุกรรม และที่ exon 16 (codon 918) สำหรับภาวะ MEN 2b ถ้าตรวจพบการผ่า เหล่าของยีน RET ผู้ป่วยทุกคนจะเกิดโรคมะเร็งของต่อมธัยรอยด์แบบ MTC แต่ถ้าตรวจไม่พบการผ่าเหล่าของยีนดังกล่าวก็ไม่จำเป็นต้องตรวจอะไรเพิ่มเติมอีก ส่วนโรคมะเร็งของต่อมธัยรอยด์ชนิด MTC นั้นการตรวจพบระดับของฮอริโมนแคลซิโตนินในเลือดเป็นหลักฐานที่สำคัญของการวินิจฉัยโรค ผู้ศึกษาส่วนใหญ่เชื่อว่าระดับสูงสุดของฮอริโมนแคลซิโตนินในน้ำเลือดเท่ากับ 300 พิโคกรัมต่อมิลลิลิตร ความจริงแล้วผู้ป่วยที่มีโรค MTC ทุกรายล้วนมีระดับของฮอริโมนแคลซิโตนินสูงกว่าระดับ พื้นฐานหรือระดับที่ได้รับการ กระตุ้นทั้งสิ้น ผู้ป่วยที่มีอาการแสดงของโรคอย่างชัดเจน มักจะมีระดับของฮอริโมนแคลซิโตนินสูงกว่า 1 นาโนกรัม ต่อมิลลิลิตร⁽⁵⁸⁾ ขนาดของก้อนมะเร็ง MTC มีความสัมพันธ์ โดยตรงกับระดับของฮอริโมนแคลซิโตนินในน้ำเลือด⁽⁵⁹⁾

การเพิ่มขึ้นของระดับฮอริโมนแคลซิโตนินในน้ำเลือดเพียงเล็กน้อยซึ่งถึงโรคมะเร็งของต่อมธัยรอยด์ชนิด MTC ในผู้ป่วยที่ไม่มีอาการทางคลินิกอย่างเด่นชัด⁽⁵⁹⁾ ผู้ป่วยบางรายมีระดับของฮอริโมนเป็นปกติและเพิ่มสูงขึ้นสู่ระดับที่ไม่ปกติเมื่อฉีดสารละลายแคลเซียมเข้าทางหลอดเลือดดำในอัตรา 15 มิลลิกรัมต่อน้ำหนักตัวเป็นกิโลกรัม นาน 4 ชั่วโมง หรือฉีดสารเพนตาแกสตริน ขนาด 0.5 ไมโครกรัมต่อน้ำหนักตัวเป็นกิโลกรัม เข้าหลอดเลือดดำครั้งเดียว การฉีดแคลเซียมเข้าหลอดเลือดดำครั้งเดียวในขนาด 2 มิลลิกรัมของแคลเซียมกลูโคเนตต่อน้ำหนักตัวเป็นกิโลกรัม ในเวลาหนึ่งนาทีก็ช่วยกระตุ้นการเพิ่มขึ้นของระดับ ของฮอริโมนแคลซิโตนินในน้ำเลือดของผู้ป่วย MTC ได้ ระดับของฮอริโมนแคลซิโตนินในน้ำเลือดจะขึ้นสูงสุดเมื่อทดสอบด้วยการฉีดทั้งแคลเซียมและสารเพนตาแกสตริน เข้าหลอดเลือดดำ⁽⁶⁰⁾

ผู้ป่วยหรือลูกหลานของผู้ที่มีภาวะ MEN 2a หรือ MEN 2b ได้รับการตรวจกรองด้วยการใช้ตัวบ่งชี้ทางดีเอ็นเอหลายชนิดจากบริเวณข้างเซนโตรเมียร์ (pericentromeric region) ของโครโมโซมคู่ที่ 10⁽⁶¹⁻⁶³⁾ ในการศึกษาหนึ่ง⁽⁶³⁾ สมาชิก ในครอบครัวของผู้ที่ตรวจกรองด้วยวิธีการฉีดสารเพนตาแกสตรินแล้วได้ผลเป็นลบ และการศึกษาด้วยเทคนิคความเชื่อมโยงของยีน (linkage analysis) ยังผลให้เกิดการเปลี่ยนแปลงในเวลาต่อมาในความเสี่ยงของการเป็นพาหะของโรค ในอีกการศึกษาหนึ่ง⁽⁶¹⁾ ในผู้ป่วยเด็กอายุ 5 ขวบ ซึ่งตรวจด้วยการฉีดสาร เพนตาแกสตรินแล้วผลเป็นลบ แต่การศึกษาคความเชื่อมโยงของดีเอ็นเอ (DNA linkage studies) พบว่ามีโอกาสถึงร้อยละ 96 ที่เด็กคนนี้จะพาหะของยีน MEN 2a การทดสอบซ้ำในเวลาต่อมาพบว่า MTC เป็นบวกด้วยการรวมผลของการฉีดสารแคลซิโตนินและการศึกษา restriction fragment length polymorphism พบว่าสามารถแยกผู้ป่วยที่มีภาวะ MEN 2a ได้ถึงร้อยละ 99 ก่อนอายุ 25 ปี⁽⁶⁴⁾ วิธีการนี้เหนือกว่าวิธีการตรวจกรองด้วยการฉีดสารเพนตาแกสตรินซึ่งตรวจพบได้ในผู้ป่วยร้อยละ 90 ก่อนอายุ 30 ปี⁽⁶³⁾ โดยทั่วไปแล้ว เมื่อสามารถตรวจพบการผ่าเหล่าของยีนมะเร็ง RET ได้แน่นอนแล้วก็สามารถวินิจฉัยการเกิดโรคมะเร็งของต่อมธัยรอยด์ชนิด MTC นี้ได้ในลูกหลานของผู้ป่วย ก่อนจะตรวจพบว่าระดับของฮอริโมนแคลซิโตนินเพิ่มขึ้นเสียอีก จำเป็นที่จะต้องแยกผู้ป่วยที่มีภาวะ MEN 2a หรือ MEN 2b ที่มีโรค pheochromocytoma ร่วมด้วยออกก่อนเข้ารับการรักษาตัดมะเร็งของต่อมธัยรอยด์ เราสามารถแยกโรค pheochromocytoma ออกได้โดยการวัดระดับของฮอริโมนอิพิเนฟริน (epinephrine) นอร์อิพิเนฟริน (norepinephrine) กรดวานิลลิแมนเดลิก (vanillylmandelic acid) และเมตาเนฟริน (metanephrines) ในปัสสาวะ ถ้าตรวจพบว่าระดับเพิ่มขึ้นควรมีการสืบค้นต่อเพื่อหาตำแหน่งของก้อนเนื้ออก pheochromocytoma ต่อไป การตรวจด้วยเอ็กซเรย์คอมพิวเตอร์หรือการตรวจด้วยเอ็กซเรย์สนามแม่เหล็กของช่องท้องช่วยบอกตำแหน่งได้ดี⁽⁶⁵⁾ สารไอโอดีนเมตาไอโอดีนเบนซิล guanidine เป็นสารที่สะสม

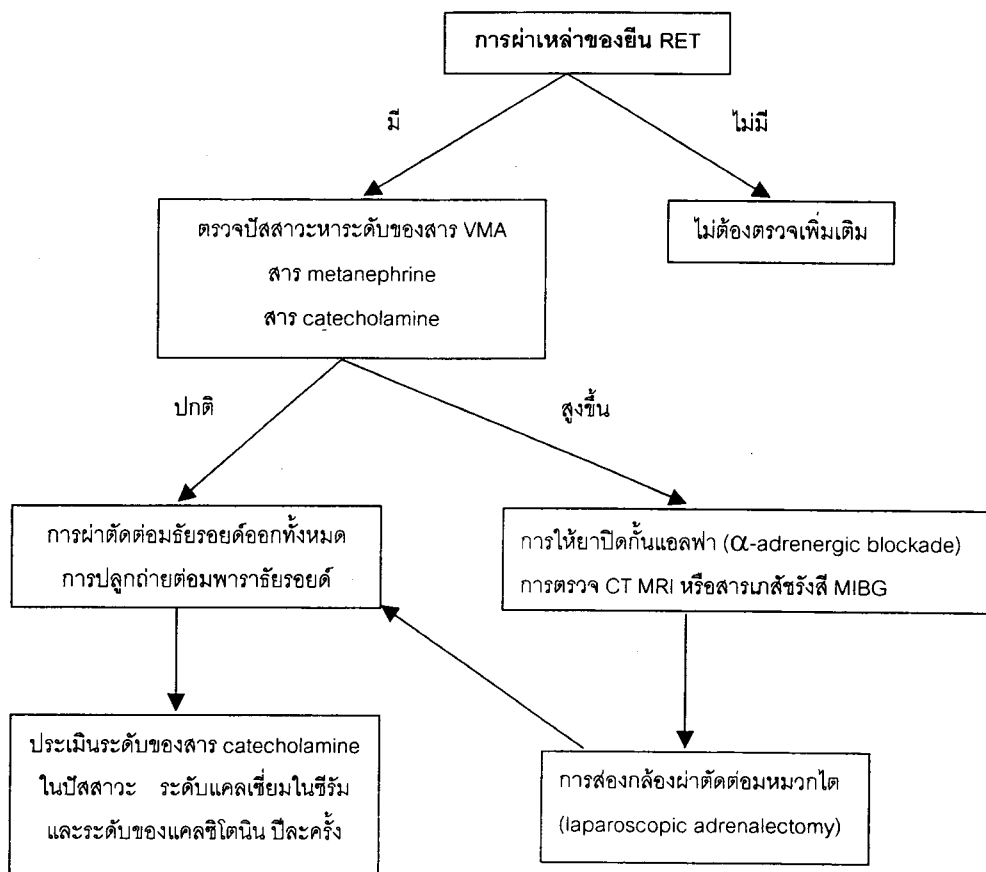
อยู่ในเซลล์เนื้องอก pheochromocytoma ช่วยตรวจการทำงานของก้อนเนื้องอกดังกล่าวได้โดยวิธีทางนิวเคลียร์รังสี⁽⁶⁵⁾ วิธีการนี้มีความไวร้อยละ 79-91 และมีความจำเพาะระหว่างร้อยละ 94-99⁽⁶⁵⁾ วิธีการดูแลครอบครัวและญาติของผู้ป่วยที่มีภาวะ MEN 2a ได้สรุปไว้ในแผนภูมิที่ 1

การผ่าตัด

การวินิจฉัยโรคเมะเร็งของต่อมธัยรอยด์ชนิด MTC ได้ตั้งแต่แรกในกลุ่มผู้ป่วยที่มีความเสี่ยงต่อโรคเมะเร็งของต่อมธัยรอยด์ชนิดที่ถ่ายทอดทางพันธุกรรมนั้นทำให้ศัลยแพทย์สามารถวินิจฉัยและรักษาโรคเมะเร็งนี้ได้ตั้งแต่ระยะที่ยังไม่มีอาการ เราควรวินิจฉัยโรค MTC ในผู้ป่วยที่มีบรรพบุรุษเกิดกลุ่มอาการ MEN 2a หรือไม่เป็นสิ่งจำเป็นอย่างมากว่าสมาชิกที่เหลือในครอบครัวที่มีความเสี่ยงควรได้รับการตรวจกรอง และเหตุการณ์เช่นนี้ที่การตรวจการ

ผ่าเหล่าของยีน RET เป็นสิ่งที่มีประโยชน์ ผู้ป่วยส่วนใหญ่ได้รับการผ่าตัดพบว่าเซลล์ซี (C-cell) เพิ่มจำนวนผิดปกติ และโรคเมะเร็งของต่อมธัยรอยด์เพื่อให้โรคหายขาดได้

ผู้ป่วยที่มีกลุ่มอาการ MEN 2a หรือ MEN 2b แล้วมีโรค pheochromocytoma ร่วมด้วยควรได้รับการประเมินหน้าที่การทำงานของต่อมหมวกไตทั้งสองข้างโรค pheochromocytoma ในผู้ป่วย MEN 2a นั้นมักจะไม่นอกต่อมหมวกไต หรือกลายเป็นเมะเร็ง⁽⁶⁶⁾ ผู้ป่วยทุกรายควรได้รับการควบคุมความดันโลหิตด้วยกลุ่มยาปิดกั้น ชนิดอัลฟา (alpha-adrenergic receptor blockade) ก่อนการผ่าตัดเสมอ^(54,65) ควรบริหารยา phenoxybenzamine ในช่วง 1-2 สัปดาห์ก่อนผ่าตัดโดยเริ่มด้วยขนาดยา 10 มิลลิกรัม วันละสองครั้งแล้วเพิ่มขนาดขึ้นเป็นขนาดยาปกติคือ 10 ถึง 20 มิลลิกรัม วันละสามครั้ง⁽⁶⁵⁾ จุดสิ้นสุดการรักษาคือระดับของความดันโลหิตที่เป็น ปกติโดยมีอาการ



แผนภูมิที่ 1. แสดงการดูแลรักษาผู้ป่วยที่มีพันธุกรรมของกลุ่มอาการ MEN 2a

ของความดันโลหิตต่ำเวลาเปลี่ยนท่า (postural hypotension) ในระดับน้อยถึงปานกลาง (15 มิลลิเมตรปรอท) ร่วมกับอาการแน่นจุกที่เกิดจากยาปิดกั้นชนิดอัลฟา มักไม่นิยมใช้ยาที่ยับยั้งตัวรับชนิดเบตา (beta-adrenergic blockade) ⁽⁶⁶⁾ ยกเว้นเมื่อผู้ป่วยมีภาวะชีพจรเต้นเร็วแบบคงที่ ^(54,65) ยาปิดกั้นชนิดเบตาไม่ควรบริหารก่อนเริ่มยาปิดกั้นชนิดอัลฟาโดยเด็ดขาดเพราะอาจทำให้เกิดการเสริมฤทธิ์ของตัวกระตุ้นอัลฟาและเกิดภาวะความดันโลหิตสูงถึงขั้นวิกฤตได้ ⁽⁶⁵⁾

ระหว่างผ่าตัดถ้าพบว่าเป็นก้อน pheochromocytoma ชนิดก้อนเดี่ยวควรตัดออก ผู้ป่วยที่ได้รับการผ่าตัดต่อมหมวกไตออกเพียงข้างเดียวก็ไม่มีอาการผิดปกติอะไรและมีระดับ catecholamine ในปัสสาวะอยู่ในเกณฑ์ปกติโดยมีมีมาตรฐานการติดตามผู้ป่วยเท่ากับ 8-12 ปี ⁽⁶⁶⁾ เราใช้การตรวจสแกนด้วยสารเภสัชรังสี metaiodobenzyl guanidine (MIBG) หรือการตรวจด้วยเอกซเรย์สนามแม่เหล็กเพื่อช่วยตัดสินใจว่าควรทำผ่าตัดต่อมหมวกไตออกเพียงข้างเดียวหรือทั้งสองข้าง การผ่าตัดด้วยวิธีการเจาะหน้าท้องสองกล้อง (laparoscopic) เป็นวิธีหนึ่งที่ใช้ในการผ่าตัดนำก้อนออกมา ผู้ป่วยที่มีภาวะ MEN 2a ที่ได้รับการผ่าตัดต่อมหมวกไตออกเพียงข้างเดียวควรได้รับการติดตามอย่างใกล้ชิดต่อเนื่องทุก ๆ หกเดือนหรือทุกปีเนื่องจากก้อนเนื้องอกของต่อมหมวกไตที่เป็นซ้ำอาจถูกวินิจฉัยได้ก่อนจากการตรวจทางชีววิทยามากกว่าจะปรากฏอาการให้เห็น

การผ่าตัดรักษาโรคมะเร็งของต่อมธัยรอยด์ชนิดที่ถ่ายทอดทางพันธุกรรมคือการผ่าตัดต่อมธัยรอยด์ออกทั้งต่อมและการตัดต่อมน้ำเหลืองบริเวณคอออกด้วย การผ่าตัดต่อมธัยรอยด์ออกทั้งต่อมเป็นสิ่งจำเป็นเพราะโรค MTC มักจะเป็นทั้งสองข้าง

การตรวจติดตามหลังการผ่าตัด

สำหรับผู้ป่วยที่มีกลุ่มอาการ MEN 2a หรือ MEN 2b แล้วโรค MTC จัดเป็นโรคที่ทำให้ถึงแก่ชีวิตได้ที่พบบ่อยที่สุด โรค MTC ในผู้ป่วย MEN 2b จะมีความ

รุนแรงมากกว่าในผู้ป่วยที่มีโรค MEN 2a (ตารางที่ 1) แม้จะมีรายงานเมื่อเร็ว ๆ นี้ในผู้ป่วยเด็กที่เป็นโรค MTC และมีภาวะ MEN 2b ร่วมด้วย เด็กบางรายที่เป็นโรคนี้หายขาดจากโรคได้ อัตราการรอดชีวิตของผู้ป่วยที่มีภาวะ MEN 2a ขึ้นอยู่กับการกระจายของโรคที่ตรวจพบในช่วงการผ่าตัดตั้งแต่แรก ⁽⁵⁸⁾ ดีมาก ⁽⁶⁷⁾ การตรวจระดับพื้นฐานของฮอริโมนแคลซิโตนินหรือการตรวจหาการตอบสนองที่ผิดปกติของการฉีดแคลเซียมหรือสารเพนตาแกสตรินบ่งชี้ว่าโรคกลับเป็นซ้ำหรือโรคงไม่หายขาด ในผู้ป่วยที่มีรอยโรคของ MTC แบบแพร่กระจายยังไม่แน่ชัดว่าวิธีการใดเป็นการติดตามผู้ป่วยที่ดีที่สุด การให้ผู้ป่วยกลืนน้ำแร่รังสี หรือการให้ฮอริโมนธัยรอยด์เพื่อยับยั้งการทำงานของต่อมธัยรอยด์หรือการฉายรังสีรักษาเพื่อทำลายต่อมธัยรอยด์ล้วนไม่มีประโยชน์ โรค MTC จัดว่าเป็นโรคมะเร็งที่ไม่ไวต่อการรักษาด้วยยาเคมีบำบัด เนื่องจากมะเร็งชนิดนี้โตช้าแพทย์ส่วนใหญ่เลือกที่จะไม่รักษาโรคระยะแพร่กระจายด้วยวิธีการที่รุนแรงมากนัก

อัตราการรอดชีวิตที่สิบปีของโรค MTC ประมาณร้อยละ 80-90 การผ่าตัดเป็นวิธีการที่รักษารอยโรคที่กลับเป็นซ้ำ และผู้ป่วยหนึ่งในสามมีผลการตรวจเลือดที่ปกติ (biochemically disease-free) หลังการรักษาได้ ⁽⁶⁸⁾ อย่างไรก็ตาม ควรจำว่าผู้ป่วยที่มีภาวะ MEN 2a โรค MTC ในผู้ป่วยเหล่านี้มักจะอยู่ได้นาน การรักษาที่ดีที่สุดของโรคนี้ คือการวินิจฉัยได้ตั้งแต่นิ่ง ๆ และตัดก้อนเนื้องอกในต่อมธัยรอยด์ออกได้หมดตั้งแต่การผ่าตัดครั้งแรก การผ่าตัดรอยโรคนอกต่อมธัยรอยด์ซึ่งตรวจพบจากการเพิ่มขึ้นของระดับฮอริโมนแคลซิโตนินในน้ำเลือดหลังการผ่าตัดต่อมธัยรอยด์ออกทั้งหมดควรได้รับการรักษาเสริมด้วยยาเคมีบำบัด

อ้างอิง

1. Wermer P. Endocrine adenomatosis: peptic ulcer in a large kindred. Inherited multiple tumors and mosaic pleiotropism in man. *Am J Med* 1963 Aug; 35(2): 205 - 12
2. Oberg K, Skogseid B, Ericksson B. Multiple

- endocrine neoplasia type 1. (MEN-1). Clinical, biochemical and genetical investigations. *Acta Oncol* 1989; 28(3): 383 - 7
3. Radford DM, Ashley SW, Wells SA Jr, Gerhard DS. Loss of heterozygosity of markers on chromosome 11 in tumors from patients with multiple endocrine neoplasia syndrome type I. *Cancer Res* 1990; 50: 6529 - 33
 4. Bystrom C, Larsson C, Blomberg C, et al. Localization of the MEN-1 gene to a small region within
 5. Larsson C, Friedman E. Localization and identification of the multiple endocrine neoplasia type 1 gene. *Endocrinol Metab Clin North Am* 1994 Mar; 23(1): 67 - 79
 6. O'Halloran DJ, Shalet SM. A family pedigree exhibiting features of both multiple endocrine neoplasia type 1 and McCune-Albright syndromes. *J Clin Endocrinol Metab* 1994 Mar; 78(3): 523 - 5
 7. Williamson FA, Johnson SJ, Foster S, Kendall-Taylor P, Harris PE. G protein gene mutations in patients with multiple endocrinopathies. *J Clin Endocrinol Metab* 1995 May; 80(5): 1702 - 5
 8. Cadiot G, Laurent-Puig P, Thuille B, Lehy T, Mignon M, Olschwang S. Is the multiple endocrine neoplasia type 1 gene a suppressor for fundic argyrophil tumors in the Zollinger- Ellison syndrome? *Gastroenterology* 1993 Aug; 105(2): 579 - 82
 9. Knudson AG. Mutation and cancer: statistical study of retinoblastoma. *Proc Natl Acad Sci USA* 1971; 68: 820
 10. Bale AE, Norton JA, Wong EL, Fryburg JS, Maton PN, Oldfield EH, Streeten E, Aurbach GD, Brandi ML. Allelic loss on chromosome 11 in hereditary and sporadic tumors related to familial multiple endocrine neoplasia type 1. *Cancer Res* 1991 Feb 15; 51(4): 1154 - 7
 11. Brandi ML, Aurbach GD, Fitzpatrick LA, Quarto R, Spiegel AM, Bliziotis MM, Norton JA, Doppman JL, Marx SJ. Parathyroid mitogenic activity in plasma from patients with familial multiple endocrine neoplasia type I. *N Engl J Med* 1986 May 15; 314(20): 1287 - 93
 12. Brandi ML. Multiple endocrine neoplasia type I: general features and new insights into etiology. *J Endocrinol Invest* 1991 Jan; 14(1): 61 - 72
 13. Zimering MB, Brandi ML, de Grange DA, Marx SJ, Streeten E, Katsumata N, Murphy PR, Sato Y, Friesen HG. Circulating fibroblast growth factor-like substance in familial multiple endocrine neoplasia-type I. *J Clin Endocrinol Metab* 1990 Jan; 70(1): 149 - 54
 14. Zimering MB, Riley DJ, Tjaller-Varia S, Walker AM, Lakshminaryan V, Shah R, Brandt ML, Ezzat S. Circulating fibroblast growth factor like antibodies in two patients with multiple endocrine neoplasia type 1 and prolactinoma. *J Clin Endocrinol Metab* 1994 Dec; 79(6): 1546 - 52
 15. Zimering MB, Katsumata N, Soto Y, Brandi ML, Aurbach GD, Marx SJ, Friesen HG. Increased basic fibroblast growth factor in plasma from multiple endocrine neoplasia type 1: relation to pituitary tumor. *J Clin Endocrinol Metab* 1993 May; 76(5): 1182 - 7

16. Thakker RV, Bouloux P, Wooding C, Chotai K, Broad PM, Spurr NK, Besser GM, O'Riordan JL. Association of parathyroid tumors in multiple endocrine neoplasia type I with loss of alleles on chromosome 11. *N Engl J Med* 1989 Jul 27; 218(4): 218 - 24
17. Skogseid B, Eriksson B, Lundquist G, Lorelius LE, Rastad J, Wide L, Akerstrom G, Oberg K. Multiple Endocrine Neoplasia Type 1: a 10-year prospective screening study in four kindreds. *J Clin Endocrinol Metab* 1991 Aug; 73(2): 281 - 7
18. Bone HG. Diagnosis of multiglandular endocrine neoplasias. *Clin Chem* 1990 May; 36(5): 711-8
19. Wilkinson S, Teh BT, Davey KR, McArdle JP, Young M, Shepherd JJ. Cause of death in multiple endocrine neoplasia type 1. *Arch Surg* 1993 Jun; 128(6): 683 - 90
20. Leight GS, Hensley MI. Management of familial hyperparathyroidism. *Prog Surg* 1987; 184: 106
21. Benya RV, Metz DC, Venzon DJ, Fishbeyn VA, Strader DB, Orbuch M, Jensen RT. Zollinger-Ellison syndrome can be initial endocrine manifestation in patients with multiple endocrine neoplasia type 1. *Am J Med* 1994 Nov; 97(5): 436 - 44
22. Shepherd JJ. The natural history of multiple endocrine neoplasia type 1. Highly uncommon or highly unrecognized?. *Arch Surg* 1991 Aug; 126(8): 935 - 52
23. Komatsu M, Tsuchiya S, Matsuyama I, Kaneko S, Suzuki Y, Ito N, Hanamura N, Seki T. Expression of basic fibroblast growth factor in hyperplastic parathyroid glands from patients with multiple endocrine neoplasia type 1. *World J Surg* 1994 Nov-Dec; 18(6): 921 - 5
24. Rizzoli R, Green J 3d, Marx SJ. Primary hyperparathyroidism in familial multiple endocrine neoplasia type I: long-term follow-up of serum calcium levels after parathyroidectomy. *Am J Med* 1985 Mar; 78(3): 467 - 74
25. Norton JA, Comelius MJ, Doppman JL, Maton PN, Gardner JD, Jensen RT. Effect of parathyroidectomy in patients with hyperparathyroidism, Zollinger-Ellison syndrome, and multiple endocrine neoplasia type 1: a prospective study. *Surgery* 1987 Dec; 102(6): 958 - 66
26. Pipeleers-Marichal M, Somers G, Willems G, Foulis A, Imrie C, Bishop AE, Polak JM, Hacki WH, Stamm B. Gastrinomas in the duodenum of patients with multiple endocrine neoplastic type 1 and the Zollinger-Ellison syndrome. *N Engl J Med* 1990 Mar 15; 322(11): 723 - 7
27. Jensen RT, Norton JA. Endocrine tumors of the pancreas. In : Sleisinger MH, Fordtran JS, Scharschmidt BF, Feldman M., eds. *Gastrointestinal Disease: Pathophysiology, Diagnosis, Management*. Philadelphia: WB Saunders, 1993: 1695
28. Jensen RT, Gardner JD. Zollinger-Ellison syndrome: clinical presentation, pathology, diagnosis and treatment. In: Dannenberg A, Zakim D, eds. *Peptic Ulcer and Other Acid-Related diseases*. New York: Academic Research Association, 1991: 117
29. Wolfe MM, Jensen RT. Zollinger-Ellison syndrome, current concepts in diagnosis and management. *N Engl J Med* 1987 Nov 5; 317(19):

- 1200-9
30. Malagelada JR, Edis AJ, Adson MA, van Heerden JA, Go VLW. Medical and surgical options in the management of patients with gastrinoma. *Gastroenterology* 1983 Jun; 84(6): 1524 - 32
31. Friesen SR, Tomita T, Kimmel JR. Pancreatic polypeptide update: its role in detection of the trait for multiple endocrine adenopathy syndrome, type I and pancreatic polypeptide-secreting tumors. *Surgery* 1983 Dec; 94(6): 1028 - 37
32. Sheppard BC, Norton JA, Doppman JL, Maton PN, Gardner JD, Jensen RT. Management of islet cell tumors in patients with multiple endocrine neoplasia: a prospective study. *Surgery* 1989 Dec; 106(6): 1108 - 18
33. Fraker DL, Norton JA, Alexander HR, Venzon DJ, Jensen RT. Surgery in Zollinger-Ellison syndrome alters the natural history of gastrinoma. *Ann Surg* 1994 Sep; 220(3): 320 - 30
34. Weber HC, Venzon DJ, Lin JT, Fishbien VA, Orbuch M, Strader DB, Gibril F, Metz DC, Fraker DL. Determinants of metastatic rate and survival in patients with Zollinger-Ellison syndrome: a prospective long-term study. *Gastroenterology* 1995 Jun; 108(6): 1637 - 49
35. Cherner JA, Sawyers JL. Benefit of resection of metastatic gastrinoma in multiple endocrine neoplasia type I. *Gastroenterology* 1992 Mar; 102(3): 1049 - 53
36. Jensen RT, Norton JA. Endocrine tumors of the pancreas. In : Fordtran JS, Sleisinger MH, Feldman M, Scharschmidt B, eds. *Gastrointestinal Diseases: Pathophysiology, Diagnosis and Management*. Philadelphia: WB Saunders, 1993;1695.
37. Jensen RT, Norton JA. Pancreatic endocrine tumors. In: Yamada T, Alpers DH, Owyang C, Powell DW, Silvenstein FE., eds. *Textbook of Gastroenterology*. Philadelphia: Lippincott, 1991: 1912
38. O'Riordain DS, O'Brien T, van Heerden JA, Service FJ, Grant CS. Surgical management of insulinoma associated with MEN-1. *World J Surg* 1994 Jul - Aug; 18(4): 488 - 94
39. Thompson NW, Czako PF, Fritts LL, Bude R, Bansal R, Nostrant TT, Scheiman JM. Role of endoscopic ultrasonography in the localization of insulinomas and gastrinomas. *Surgery* 1994 Dec; 116(6): 1131 - 8
40. Maton PN, Gardner JD, Jensen RT. Cushing's syndrome in patients with Zollinger-Ellison syndrome. *N Engl J Med* 1986 Jul 3; 315(1): 1 - 5
41. Skogseid B, Larsson C, Lindgren PG, Kvanta E, Rastad J, Theodorsson E, Wide L, Wilander E, Oberg K. Clinical and genetic features of adrenocortical lesions in MEN-1. *J Clin Endocrinol Metab* 1992 Jul; 75(1): 76 - 81
42. Morelli A, Falchetti A, Weinstein L, Fabiani S, Tomassetti P, Enzi G, Carraro P, Bordi C, Tonelli F, Brandi ML. RFLP analysis of human chromosome 11 region q13 in multiple symmetric lipomatosis and multiple endocrine neoplasia type 1-associated lipomas. *Biochem Biophys Res Commun* 1995 Feb 6; 207(1): 363 - 8
43. Norton JA, Wells SA Jr. Medullary thyroid carcinoma and multiple endocrine neoplasia type-

- II syndromes. In: Friesen S, ed. *Surgical Endocrinology*. Philadelphia: Lippincott, 1990: 359.
44. Sipple JH. The association of pheochromocytoma with carcinoma of the thyroid gland. *Am J Med* 1961; 31: 163
45. Williams ED. A review of 17 cases of carcinoma of the thyroid and pheochromocytoma. *J Clin Pathol* 1965; 18: 288
46. Manning PC, Molnar GD, Black BM, Priestly JT, Wollner LB. Pheochromocytoma, hyperparathyroidism and thyroid carcinoma occurring coincidentally. *N Engl J Med* 1963; 268: 68
47. Williams ED, Pollock DJ. Multiple mucosal neuro-mata with endocrine tumors: a syndrome alluded to von Recklinghausen's disease. *J Pathol Bacteriol* 1989 Jan; 91(1): 71 - 80
48. Chong GC, Beahrs OH, Sizemore GW, Woolner LH. Medullary carcinoma of the thyroid gland. *Cancer* 1975 Mar; 35(3): 695 - 704
49. Whelan T, Gatfield CT, Robertson S, Carpenter B, Schillinger JF. Primary carcinoid of the prostate in conjunction with multiple endocrine neoplasia IIb in a child. *J Urol* 1995 Mar; 153 (3 pt 2): 1080 - 2
50. Simpson NE, Kidd KK, Goodfellow PJ, et al. Assignment of multiple endocrine neoplasia type 2A to chromosome 10 by linkage. *Nature* 1987 Aug 6-12; 328 (6130): 528 - 30
51. Bolino A, Schuffenecker I, Luo Y, Seri M, Silengo M, Tocco T, Chabrier G, Houdent C, Murat A. RET mutations in exons 13 and 14 of FMTC patients. *Oncogene* 1995 Jun 15; 10(12): 2415 - 9
52. Howe JR, Norton JA, Wells SA Jr. Prevalence of pheochromocytomas and hyperparathyroidism in Multiple endocrine neoplasia type 2 A: results of a long-term follow-up. *Surgery* 1993 Dec; 114(6):1070 - 7
53. O'Riordain DS, O'Brien T, Grant CS, Weaver A, Gharib H, van Heerden JA. Surgical management of primary hyperparathyroidism in multiple endocrine neoplasia types 1 and 2. *Surgery* 1993 Dec; 114(6): 1031 - 9
54. Wells SA Jr. Multiple endocrine neoplasia type II. Recent results. *Recent Results Cancer Res* 1990; 118: 71 - 8
55. Vasen HF, van der Feltz M, Raue F, Kruseman AN, Koppeschaar HP, Pieters G, Seif FJ, Blum WF, Lips CJ. The natural course of MENIIb-18 cases. *Arch Intern Med* 1992 Jun; 152(6): 1250 - 2
56. Easton DF, Ponder MA, Cummings TA, Gagel RF, Hansen HH, Reichlin S, Tashjian AH Jr, Telenius-Berg M. The clinical and screening-age-at-onset distribution for the MEN-2 syndrome. *Am J Hum Genet* 1989 Feb; 44(2): 208 - 15
57. Ledger GA, Khosla S, Lindor NM, Thibodeau SM, Gharib H. Genetic testing in the diagnosis and management of multiple endocrine neoplasia type II. *Ann Intern Med* 1995 Jan 15; 122(2): 118 - 24
58. Wells SA Jr, Baylin SB, Leight GS, Dale JK, Dilley WG, Farndon JR. The importance of early diagnosis in patients with hereditary medullary thyroid carcinoma. *Ann Surg* 1982 May; 195 (5): 505-9
59. Wells SA Jr, Baylin SB, Gann DS, Farrell RE, Dilley WG, Preissig SH, Linehan WM, Cooper

- CW. Medullary thyroid carcinoma: relationship of method of diagnosis to pathological staging. *Ann Surg* 1978 Sep; 188(3): 377 - 83
60. Melvin KEW, Miller HH, Tashjian AH Jr. Early diagnosis of medullary carcinoma of the thyroid by means of calcitonin assay. *N Engl J Med* 1971 Nov; 285(20): 1115 - 20
61. Sobol H, Narod SA, Nakamura Y, Boneu A, Calmettes C, Chadenas D, Charpentier G, Chatal JE, Delepine N. Screening for multiple endocrine neoplasia 2a with DNA polymorphism analysis. *N Engl J Med* 1989 Oct 12; 312(15): 996 - 1001
62. Mathew CGP, Easton DF, Nakamura Y, Ponder BA. Presymptomatic screening for multiple endocrine neoplasia type 2A with linked DNA markers. The MEN 2A International collaborative Group. *Lancet* 1991 Jan 5; 337(8732): 7 - 11
63. Norum RA, Lafreniere R, O'Neal LW, Mikolai TF, Delaney JP, Sisson JC, Sobol H, Lenoir GM, Ponder BA, Willard HF. Linkage of multiple endocrine neoplasia type 2B gene (MEN2B) to chromosome 10 markers linked to MEN2A. *Genomics* 1990; 8: 313
64. Wu JS, Carson NL, Myers S, Pakstis AJ, Kidd JR, Castiglione CM, Anderson L, Hoyle LS, Genel M. The genetic defect in multiple endocrine neoplasia type 2A maps next to the centromere of chromosome 10. *Am J Hum Genet* 1990 Mar; 46(3): 624 - 30
65. Shapiro B, Fig LM. Management of pheochromocytomas. *Endocrinol Metab Clin North Am* 1989 Jun; 18(2): 443 - 81
66. Lairmore TC, Ball DW, Baylin SB, Wells SA Jr. Management of pheochromocytomas in patients with multiple endocrine neoplasia type 2 syndromes. *Ann Surg* 1993 Jun; 217(6): 595 - 603
67. Wells SA Jr, Baylin SG, Johnsrude IS, Harrington DP, Mendelsohn G, Onties DJ, Copper CW. Thyroid venous catheterization in the early diagnosis of familial medullary thyroid carcinoma. *Ann Surg* 1982 Nov; 196(5): 505 - 11
68. Moley JF, Wells SA, Dilley WG, Tissell LE. Reoperation for recurrent or persistent medullary thyroid cancer. *Surgery* 1993 Dec; 114(6): 1090 - 6

รายงานผู้ป่วย

นาย ธ. อายุ 28 ปี ถูกส่งตัวมาจากโรงพยาบาลจังหวัด ปราจีนบุรีด้วยเรื่องสงสัยภาวะ MEN2b เมื่อ 29 กันยายน พ.ศ. 2542

16 ปีก่อนมารพ. (พ.ศ. 2526) ตรวจพบก้อนที่คอโต ไม่มีอาการอื่น ๆ เข้ารับการผ่าตัดที่โรงพยาบาลจังหวัดปราจีนบุรี ไม่ทราบผลชิ้นเนื้อ หลังจากนั้นได้รับยาเม็ดลีซาวเล็ก รับประทานวันละหนึ่งเม็ด มาตรวจติดตามตลอด

4 ปีก่อนมารพ. (พ.ศ. 2538) คลำดูรู้สึกว่ามีก้อนที่คอด้านขวาโต กดไม่เจ็บ ไม่มีอาการอื่น ๆ

1 ปีก่อนมารพ. (พ.ศ. 2541) มารับการผ่าตัดก้อนที่คอที่รพ. เดิม พบว่าเป็น inoperable mass เนื่องจากก้อนลุกลามเข้าไปยังหลอดเลือดแดงใหญ่ที่คอ (common carotid artery) ผลชิ้นเนื้อเป็น medullary thyroid carcinoma ไม่มีอาการใด ๆ ไม่มีน้ำหนักตัวลดลง ไม่มีเสียงแหบ ไม่มีอาการปวดศีรษะหรือเหงื่อออกเป็นพัก ๆ

แพทย์ตรวจร่างกายแรกพบก้อนที่คอด้านขวาโต เส้นผ่านศูนย์กลาง 10 ซม. แข็งคล้ายยาง ก้อนไม่ติดแน่น ไม่เจ็บปวด การตรวจร่างกายในระบบอื่น ๆ อยู่ในเกณฑ์ปกติ

การสืบค้นเพิ่มเติมทางระบบโลหิตวิทยาพบระดับแคลเซียมในเลือด 10.0 มก.ต่อดล. ฟอสเฟต 3.4 มก. ต่อดล. ระดับ thyroid stimulating hormone (TSH) เท่ากับ 0.175 mcU/ml (ค่าปกติ 3.4-4.1) ระดับ carcinoembryonic antigen (CEA) 74 (ค่าปกติ 0-5 ng/ml) ผลอื่น ๆ อยู่ในเกณฑ์ปกติ

การตรวจเอ็กซเรย์คอมพิวเตอร์ในช่องท้องพบ mild bulging of the upper limb of left adrenal gland, right adrenal gland appear normal การตรวจสแกน

กระดูกพบว่าการเพิ่มการจับตัวของสารกัมมันตรังสีที่กระดูกโหนกแก้มทั้งสองข้างสงสัยมะเร็งแพร่กระจาย การตรวจสแกนก่อนเนื้องอกด้วยสาร กัมมันตรังสี (Tc-99m DMSA(V)) พบรอยโรคแพร่กระจายที่คอด้านบนขวาและบริเวณเหนือแอ่งไหปลาร้าขวา การตรวจสแกนด้วยแอนติบอดีต่อ CEA (anti-CEA) พบรอยโรคที่ลำคอด้านขวาและบริเวณเหนือแอ่งไหปลาร้าขวา

ผู้ป่วยเข้ารับการผ่าตัดก้อนที่คอด้านขวาเมื่อ 18 ตุลาคม พ.ศ. 2542 หลังผ่าตัดผู้ป่วยไม่มาติดตามการรักษาอีกและไม่ได้รับการตรวจหาการผ่าตัดของยีน RET

ข้อจำกัดในการวินิจฉัยโรคนี้นี้ ได้แก่

1. การวินิจฉัยต้องอาศัยความสงสัยหรือคิดถึงภาวะนี้ (high index of suspicion) ของแพทย์ผู้ดูแลเป็นหลัก หาไม่แล้วอาจพลาดการวินิจฉัยไปได้ เนื่องจากผู้ป่วยอาจมาด้วยอาการของต่อมไร้ท่อต่อมใดต่อมหนึ่งเพียงอย่างเดียวหรือมาด้วยเรื่องก้อนที่คอโตโดยไม่มีอาการอื่น ๆ ร่วมด้วยเช่นในผู้ป่วยรายนี้

2. การวินิจฉัยต้องอาศัยการสืบค้นหลายอย่างประกอบกันได้แก่การสืบค้นทางชีวเคมีของเลือดร่วมกับการสืบค้นทางรังสีวินิจฉัยและเวชศาสตร์นิวเคลียร์ ซึ่งในทางปฏิบัติไม่ได้ทำเป็นประจำเนื่องจากมีความยุ่งยากในการเตรียมสารเภสัชรังสีและมีราคาแพงไม่คุ้มทุน ร่วมกับการตรวจชิ้นเนื้อทางพยาธิวิทยา

3. การวินิจฉัยที่แน่นอนจำเป็นต้องมีการตรวจในระดับอนุชีววิทยาเพื่อหายีน RET ในผู้ป่วยที่สงสัยซึ่งยังต้องการการพัฒนาการตรวจให้กว้างขวางและแพร่หลายมากกว่านี้เพื่อประโยชน์ในการตรวจกรองผู้ป่วยในกลุ่มประชากรที่มีความชุกของกลุ่มอาการนี้สูง

กิจกรรมการศึกษาต่อเนื่องสำหรับแพทย์

ท่านสามารถได้รับการรับรองอย่างเป็นทางการสำหรับกิจกรรมการศึกษาต่อเนื่องสำหรับแพทย์ กลุ่มที่ 3 ประเภทที่ 23 (ศึกษาด้วยตนเอง) โดยศูนย์การศึกษาต่อเนื่องของแพทย์ จุฬาลงกรณ์มหาวิทยาลัย ตามเกณฑ์ของศูนย์การศึกษาต่อเนื่องของแพทย์แห่งแพทยสภา (ศนพ.) จากการอ่านบทความเรื่อง “กลุ่มอาการเนื้องอกของต่อมไร้ท่อหลายต่อม” โดยตอบคำถามข้างล่างนี้ พร้อมกับส่งคำตอบที่ท่านคิดว่า ถูกต้องโดยใช้แบบฟอร์มคำตอบท้ายคำถาม แล้ว ใส่ซองพร้อมซองเปล่า (ไม่ต้องติดแสตมป์) จ่าหน้าซองถึง ตัวท่าน ส่งถึง

ศ. นพ. สุทธิพร จิตต์มิตรภาพ

บรรณารักษ์จุฬาลงกรณ์เวชสาร

และประธานคณะกรรมการการศึกษาต่อเนื่อง

คณะแพทยศาสตร์ จุฬาลงกรณ์มหาวิทยาลัย

หน่วยจุฬาลงกรณ์เวชสาร

ตึกอบรมวิชาการ ชั้นล่าง

เขตปทุมวัน กทม. 10330

จุฬาลงกรณ์เวชสารขอสงวนสิทธิ์ที่จะส่งเฉลยคำตอบพร้อมหนังสือรับรองกิจกรรมการศึกษา ต่อเนื่องอย่างเป็นทางการ ดังกล่าวแล้วข้างต้นสำหรับท่านที่เป็นสมาชิกจุฬาลงกรณ์เวชสารเท่านั้น สำหรับ ท่านที่ยังไม่เป็นสมาชิกแต่ถ้าท่านสมัครเข้าเป็นสมาชิกจุฬาลงกรณ์เวชสารสำหรับวารสารปี 2545 (เพียง 200 บาทต่อปี) ทางจุฬาลงกรณ์เวชสารยินดีดำเนินการส่งเฉลยคำตอบพร้อมหนังสือรับรองให้ตั้งแต่ฉบับ กันยายน 2544 จนถึงฉบับเดือน ธันวาคม 2545

คำถาม - คำตอบ

- ผู้ป่วยกลุ่มอาการ MEN I เมื่อตรวจโครโมโซมจะพบความผิดปกติที่โครโมโซมคู่ใด
 - คู่ที่ 11 แขนสั้น
 - คู่ที่ 11 แขนยาว
 - คู่ที่ 21 แขนสั้น
 - คู่ที่ 21 แขนยาว
 - คู่ที่ 23 ทั้งสองแขน

✂.....

คำตอบ สำหรับบทความเรื่อง “กลุ่มอาการเนื้องอกของต่อมไร้ท่อหลายต่อม”

จุฬาลงกรณ์เวชสาร ปีที่ 45 ฉบับที่ 11 เดือนพฤศจิกายน พ.ศ. 2544

ชื่อ - นามสกุลผู้ขอ CME credit..... เลขที่ใบประกอบวิชาชีพเวชกรรม.....
ที่อยู่.....

- ก ข ค ง จ
- ก ข ค ง จ
- ก ข ค ง จ

- ก ข ค ง จ
- ก ข ค ง จ

2. ข้อใดเข้าได้กับกลุ่มอาการ MEN I

- ก. ผู้ป่วยชายอายุ 25 ปีมาด้วยอาการนิ้วในโต ปวดท้องจุกแน่นลิ้นปี่ได้รับการส่องกล้องตรวจกระเพาะอาหารแล้วพบว่าไม่มีแผลในกระเพาะอาหาร และแพทย์คลำพบก้อนที่คอโต
- ข. ผู้ป่วยหญิงอายุ 72 ปี มาด้วยอาการซีมลงมาสองวัน ท้องผูก และคันตามตัว
- ค. ผู้ป่วยชายอายุ 41 ปี ญาตินำส่งโรงพยาบาลด้วยเรื่องหมดสติไม่รู้สีกตัวหนึ่งวัน ตรวจร่างกายไม่พบความผิดปกติทางระบบประสาท แต่พบปวดศีรษะเมื่อตื่นและหน้ามืดเป็นลมเมื่อเปลี่ยนท่า
- ง. ผู้ป่วยหญิงไทยอายุ 22 ปี ไม่มีอาการผิดปกติใด ๆ นอกจากสองสามเดือนมานี้เดินเดินชนตู้เสื้อผ้าบ่อย ๆ จนร่างกายซีดขาวพักบ้างบวมประจำ และมีน้ำหนักไหลโดยไม่ได้ตั้งครรรัก
- จ. ผู้ป่วยชายอายุ 27 ปี ปัสสาวะลำบากและขุ่น และปวดหลัง

3. ผู้ป่วยกลุ่มอาการ MEN Iib ไม่ควรมีอาการใดต่อไปนี้

- ก. ก้อนที่คอโต
- ข. เหงื่อออกมากทั้งที่ไม่ได้ออกกำลังกาย
- ค. ร้อนวูบวาบตามตัว
- ง. เป็นลมบ่อย ๆ หลังจากปวดศีรษะ
- จ. โลหิตจาง

4. ข้อใดคือการตรวจกรองหาผู้ป่วยกลุ่มอาการ MEN

- ก. การวัดระดับฮอร์โมนแคลซิโตนินในเลือด
- ข. การวัดความหนาแน่นของกระดูก
- ค. การตรวจหาการผ่าเหล่าของยีน RET
- ง. การตรวจการทำงานของต่อมธัยรอยด์
- จ. การตรวจกลายพันธุ์

5. การวินิจฉัยที่แน่นอนของกลุ่มอาการ MEN ได้แก่ ข้อใด

- ก. อาการและอาการแสดงของต่อมไร้ท่อหลายต่อมร่วมกันมากกว่าหนึ่งต่อม
- ข. การตรวจทางชีวเคมีของเลือดเช่น การวัดระดับแคลเซียมในเลือด
- ค. การสืบค้นพิเศษทางรังสีวินิจฉัยพบก้อนบริเวณต่อมหมวกไตข้างเดียวหรือทั้งสองข้างก็ได้
- ง. การตรวจโครโมโซมพบความผิดปกติที่บริเวณข้างเซนโตรเมียร์ (pericentromeric region)
- จ. การตรวจการผ่าเหล่าแบบ missense ของยีน RET

ท่านที่ประสงค์จะได้รับเครดิตการศึกษาต่อเนื่อง (CME credit)
กรุณาส่งคำตอบพร้อมรายละเอียดตามแบบฟอร์มด้านล่าง

ศาสตราจารย์นายแพทย์สุทธิพร จิตต์มิตรภาพ
ประธานคณะกรรมการการศึกษาต่อเนื่อง
คณะแพทยศาสตร์ จุฬาลงกรณ์มหาวิทยาลัย
หน่วยจุฬาลงกรณ์เวชสาร
ตึกอบรมวิชาการ ชั้นล่าง
คณะแพทยศาสตร์ จุฬาลงกรณ์มหาวิทยาลัย
เขตปทุมวัน กทม. 10330