

# ตัวอย่างผู้ป่วยไตอักเสบชนิด focal segmental glomerulosclerosis (FSGS) ที่ไม่ตอบสนองต่อยาสเตียรอยด์ เนื่องจากความผิดปกติระดับยีน

เกลิงศักดิ์ กาญจนบุษย์\*

เกื้อเกียรติ ประดิษฐ์พรศิลป์\* สมชาย เข้มมอ่อง\*

เสาวลักษณ์ ชูศิลป์\*

เกรียง ตั้งสง่า\*

**Kanjanabuch T, Praditpornsilpa K, Eiam-ong S, Chusil S, Tungsanga K. A case of steroid-resistance FSGS with podocin mutation. Chula Med J 2004 Jun; 48(6): 373 - 86**

*Sporadic steroid-resistant focal segmental glomerulosclerosis (FSGS) that resists to corticosteroid treatment has early onset in adulthood. The kidney disorder is characterized by early onset of proteinuria and (quickly) progresses to end stage renal disease. and histological findings of FSGS, minimal changed disease, or both. The causative gene is NPH2 which has been mapped on chromosome 1q25-31. This case is one example of such novel defect, R229Q. The patient was referred to the hospital after a long course of unsuccessful of steroid and immunosuppressive (CsA) therapy, and had slow progression to ESRD without recurrence after kidney transplant.*

**Keywords :** FSGS, Podocin, NPH2, Sporadic steroid resistance.

Reprint request : Kanjanabuch T. Department of Medicine, Faculty of Medicine,  
Chulalongkorn University, Bangkok 10330, Thailand.

Received for publication: March 17, 2004.

## ตัวอย่างผู้ป่วย

ผู้ป่วยชายอายุ 39 ปี มารับการรักษาในโรงพยาบาลด้วยอาการบวมมา 6 เดือน

ผู้ป่วยแข็งแรงดีมาตลอดจนกระทั่ง 6 เดือนก่อนมาโรงพยาบาล ผู้ป่วยเริ่มสังเกตว่ามีอาการบวมที่เท้าและขาทั้งสองข้าง ต่อมาอาการบวมเป็นมากขึ้นจนพบว่ามีอาการบวมทั้งที่ใบหน้าและลำตัว ได้ไปตรวจที่โรงพยาบาลแห่งหนึ่งแพทย์ได้ให้การวินิจฉัยว่าผู้ป่วยเป็น nephrotic syndrome แพทย์ได้จ่ายยาขับปัสสาวะและยา prednisolone ขนาดวันละ 60 มก. ให้กับผู้ป่วย หลังจากรับประทานยาได้ 2 สัปดาห์ สังเกตว่าอาการบวมที่ใบหน้าลดลงแต่ยังคงเหลืออยู่ที่บริเวณหลังเท้า ผู้ป่วยรับประทานยาสม่ำเสมอและไปตามที่แพทย์นัดทุกครั้ง แพทย์เห็นว่ปริมาณโปรตีนในปัสสาวะยังไม่ดีขึ้นจึงส่งตัวมารับการรักษาต่อที่โรงพยาบาล

ผู้ป่วยปฏิเสธโรคประจำตัว การใช้ยาใด ๆ เป็นประจำ ประวัติการแพ้ยา ประวัติครอบครัว และประวัติการดื่มเหล้าและสูบบุหรี่

ตรวจร่างกาย ไม่มีไข้ ความดันโลหิต 140/100 มม.ปรอท ชีพจร 90 ครั้งและเต้นสม่ำเสมอ ผู้ป่วยรู้สึกตัวดี ไม่มีอาการซีด ไม่เหลือง ไม่มีผื่นบนใบหน้า คลำต่อมน้ำเหลืองไม่ได้ หัวใจ ปอด และช่องท้องอยู่ในเกณฑ์ปกติ มีอาการบวมกดบุ๋ม 2+ ที่เท้าและขาทั้งสองข้าง ตรวจร่างกายทางระบบประสาทอยู่ในเกณฑ์ปกติ

ผลการตรวจทางห้องปฏิบัติการ CBC: Hb 11.4 g/dl, WBC 9,210/mm<sup>3</sup> (N 69.1%, L 20.6%), platelets 251,000 /mm<sup>3</sup>; UA: sp.gr. 1.015, pH 6.5, protein 4+, Blood -, bland sediments; BUN 55 mg/dl; Cr 3.0 mg/dl, Cholesterol 604 mg/dl

24 Hr. urine protein 24 gm, CCr 43 ml/min; all serologic tests and complement levels were negative including HIV serology.

### Renal biopsy findings:

The specimen consists of 2 pieces of cortex and 1 piece of medulla. The cortical tissues contain

10 glomeruli, none of which is globally sclerosed. One glomerulus shows periglomerular fibrosis. The mesangium shows segmental mild to moderate expansion due to the increase in matrix and cellularity. The glomerular basement membrane shows normal thickness with segmental mild corrugation and rare small holes, without spikes and splitting. Four glomeruli show segmental sclerosis, three of which have collapsing features with overlying visceral epithelial cell hyperplasia and cytoplasmic protein droplets. Occasional intracapillary foam cells are noted. There are no adhesions, crescents, fibrin thrombi, hyalinosis, or endocapillary proliferation. The tubules show 20 % atrophy, proportional to interstitial fibrosis. Some areas also show tubular necrosis with sloughed tubular cells and tubular debris in tubular lumens. There are patchy areas of tubular dilatation and flattened tubular cells with loss of nuclei. There are occasional proteinaceous casts without crystals. The interstitium shows focal mild lymphocytic infiltration with moderate interstitial edema. The arterioles and interlobar arteries show mild segmental hyaline. There are no large arteries sampled. (Figure 1 and 2)

**Immunofluorescence:** There are no glomeruli in the tissue submitted for IF; therefore, IF studies are not performed.

**Electron microscopy:** Toluidine blue stains show 2 glomeruli, 1 of which is globally sclerosed; 1 intact glomerulus is cut for thin sections; 20 % of glomerular basement membrane is mildly thickened. There are no subendothelial or subepithelial deposits. The visceral epithelial cells show extensive detachment from GBM, due to processing artifact. The remaining attached foot processes show

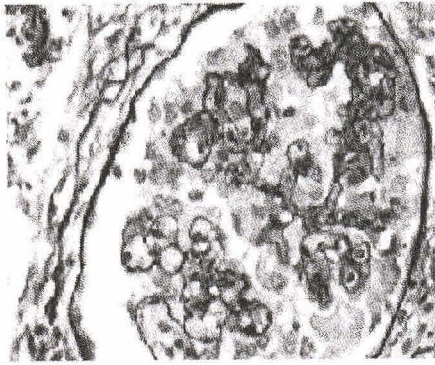

Figure 1.

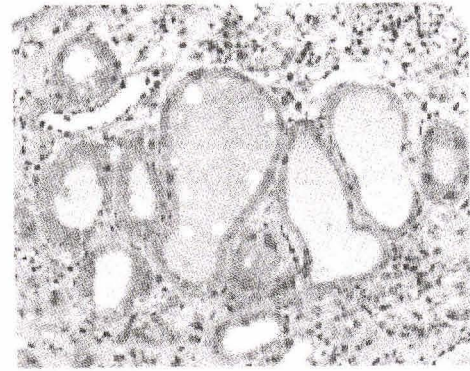


Figure 2.

complete effacement. The endothelial cells are unremarkable without reticular aggregates. There are no fibrin tactoids. The mesangium shows moderate expansion due to increase in matrix and cellularity. There are no mesangium or tubular basement membrane deposits.

**Diagnosis:** Focal segmental glomerulosclerosis, collapsing variant; moderate acute tubular necrosis. Clinical follow-up

หลังจากผู้ป่วยได้รับการเจาะไตพิสูจน์ แพทย์ได้เพิ่มขนาด prednisolone เป็นวันละ 120 มก. ผู้ป่วยมาตามนัดอีก 3 เดือน พบว่าผู้ป่วยยังคงมีโปรตีนในปัสสาวะวันละ 15 กรัม แต่พลาสมาครีอะตินินลดลงเหลือ 1.9 มก/ดล. หลังจากนั้นแพทย์ได้เพิ่มยา oral cyclosporine ขนาดวันละ 5 มก. ต่อน้ำหนักตัว 1 กิโลกรัม แต่พลาสมาครีอะตินินกลับแย่ลง แพทย์จึงทำการลดปริมาณยาสเตียรอยด์ และหยุดการให้ cyclosporine 1 ปีต่อมาผู้ป่วยเกิดภาวะ ESRD แพทย์จึงได้ทำการฟอกไตทดแทนทางช่องท้องและทำการปลูกถ่ายไตใหม่ให้จากผู้บริจาค (cadaveric renal transplantation) ขณะนี้ผู้ป่วยแข็งแรงดี พลาสมาครีอะตินินอยู่ในช่วง 1.5-2 มก/ดล. ไม่พบมี evidence of recurrent proteinuria พบ mutation ของ NPHS2 ชนิด R229Q จากการตรวจทางพันธุกรรมด้วยวิธี haplotype analysis และ mutation analysis

## อภิปราย

การวินิจฉัยสาเหตุของภาวะ nephrotic syndrome (NS) ในผู้ป่วยรายนี้คงไม่ใช่อะไรเนื่องจากได้รับการเจาะชิ้นเนื้อไตพิสูจน์ คือเป็น FSGS, collapsing variant สาเหตุของภาวะ collapsing FSGS พบได้จากหลายปัจจัยทั้งที่ไม่ทราบสาเหตุ และที่ทราบสาเหตุได้แก่ การติดเชื้อ HIV, Parvovirus B19; การได้รับยา pamidronate, heroin ภาวะขาดเลือดหลังการปลูกถ่ายไต หรือจาก renal artery stenosis และปัจจัยทางกรรมพันธุ์<sup>(1-3)</sup> ผู้ป่วยรายนี้ได้รับการตรวจ HIV serology หลายครั้ง และไม่พบ tubuloreticular structure จาก EM ทำให้คิดถึงสาเหตุจากการติดเชื้อ HIV ลดลง ผู้ป่วยไม่มีประวัติการใช้ยาใด ๆ การที่ผู้ป่วยไม่ตอบสนองต่อยากดภูมิคุ้มกันและยาสเตียรอยด์ ทำให้คิดถึงว่าความผิดปกติไม่น่าจะสัมพันธ์กับความผิดปกติของระบบภูมิคุ้มกัน และการที่โรคไม่เกิดเป็นซ้ำหลังได้รับการปลูกถ่ายไตใหม่จึงไม่น่าจะสัมพันธ์กับ permeability increasing factor

นักวิจัยหลายท่านพบว่าภาวะ idiopathic FSGS ที่ตอบสนองต่อยาสเตียรอยด์สัมพันธ์กับการเพิ่มขึ้นของพลาสมา permeability increasing factor<sup>(4,5)</sup> เชื่อว่าพลาสมา factor ชนิดนี้เป็น glycoprotein ที่ถูกสร้างขึ้นจาก T-lymphocyte มีขนาดโมเลกุลแตกต่างกันในแต่ละรายงาน บางรายงานระบุว่ามีความยาวโมเลกุลเล็กกว่า 30 กิโลดาลตัน และมีค่า isoelectric point ต่ำกว่า 4 บาง

รายงานระบุว่ามีความหนาแน่นระหว่าง 30 ถึง 50 กิโลดาลตัน ไม่พบ glycoprotein factor ชนิดนี้ในคนปกติ พบว่าระดับของ glycoprotein ที่สูงขึ้นนี้สัมพันธ์กับการกำเริบของภาวะ FSGS หลังผู้ป่วยได้รับการปลูกถ่ายไต สามารถรักษาการกำเริบได้โดยทำการกำจัด glycoprotein factor ออกด้วยวิธี plasmaphoresis หรือด้วยวิธี protein A immunoabsorption เหตุที่เรียก glycoprotein factor นี้ว่า permeability increasing factor เนื่องจากเมื่อทำการทดลองฉีด glycoprotein factor ที่สกัดได้จากผู้ป่วยนี้เข้าสู่หลอดเลือดของสัตว์ พบว่าสัตว์ทดลองจะเกิด massive proteinuria ภายใน 12 ชั่วโมง และอาการจะดีขึ้นหลังจากหยุดฉีดไปแล้ว 48 ชั่วโมง โดยปริมาณโปรตีนที่รั่วจะสัมพันธ์กับปริมาณ glycoprotein factor ที่ฉีด อย่างไรก็ตามในปัจจุบันยังไม่ทราบโครงสร้างโมเลกุลที่แน่ชัดของ glycoprotein factor ชนิดนี้ บางท่านเชื่อว่าเป็น vascular endothelial growth factor (VEGF), บ้างเชื่อว่าเป็นกลุ่ม cytokine เช่น interleukin, tumor necrotic factor- $\alpha$ , platelet activating factor, transforming growth factor- $\beta$  บ้างเชื่อว่าเป็น vasoactive substances เช่น prostaglandin E<sub>2</sub>, prostaglandin F<sub>2 $\alpha$</sub> , thromboxane เป็นต้น

เนื่องจากโรค FSGS ในผู้ป่วยรายนี้ไม่เกิดเป็นซ้ำหลังได้รับการปลูกถ่ายไตใหม่ ความผิดปกติน่าจะเกิดขึ้นจากไตของผู้ป่วยเอง ไม่น่าจะเกิดจากปัจจัยภายในร่างกายที่ส่งผลต่อไต ร่วมกับโรคไม่ตอบสนองต่อยาสเตียรอยด์ ความผิดปกติในผู้ป่วยรายนี้น่าจะเกิดในระดับยีน<sup>(6)</sup> เนื่องจากผู้ป่วยไม่มีประวัติครอบครัว ความผิดปกติชนิดนี้น่าจะชนิด sporadic และเนื่องจากผู้ป่วยเริ่มเกิดอาการเมื่ออายุ 39 ปี ความผิดปกติของยีนชนิดนี้น่าจะเป็นชนิดที่ไม่รุนแรง ได้แก่ ความผิดปกติของยีนที่ควบคุมการสร้างโปรตีน podocin หรือ  $\alpha$ -actinin4 บนผิวเซลล์ podocyte การศึกษาพันธุกรรมด้วยวิธี haplotype analysis และ mutation analysis ในผู้ป่วยรายนี้ พบ mutation ของยีน NPHS2 ซึ่งยีนนี้ทำหน้าที่ควบคุมการสร้างโปรตีน podocin ซึ่งจะกล่าวโดยละเอียดในหัวข้อ familial steroid-resistance

FSGS

### ภาวะ familial focal segmental glomerulosclerosis

Focal segmental glomerulosclerosis (FSGS)<sup>(7-10)</sup> เป็นกลุ่มโรคที่มีลักษณะร่วมทางพยาธิสภาพคือมีพังผืดเกิดขึ้นในบางส่วน (segmental) ของ glomerulus และเกิดลูกกลมเพียงบาง (focal) glomeruli ส่วนใหญ่พังผืดมักเริ่มต้นเกิดที่ glomeruli ในส่วนลึกของ renal cortex (juxtamedullary glomeruli) ทำให้ยากในการให้การวินิจฉัยโดยเฉพาะในระยะแรก ภาวะ FSGS เป็นสาเหตุลำดับต้น ๆ ของภาวะ nephrotic syndrome ทั้งในผู้ป่วยเด็กและผู้ใหญ่ มีการพยากรณ์โรคไม่ดี ผู้ป่วยร้อยละ 60 ถึง 70 จะเกิดไตวายเรื้อรังระยะสุดท้ายภายในระยะเวลา 10 ถึง 15 ปี โดยเฉพาะผู้ป่วย NS ที่ไม่ตอบสนองต่อการรักษาด้วยยาสเตียรอยด์ พบว่ามีโรคต่าง ๆ เป็นจำนวนมากที่ก่อให้เกิดพยาธิสภาพดังกล่าว โดยทั่วไปนิยมแบ่ง FSGS โดยอาศัยสาเหตุออกเป็นสองกลุ่มคือ 1) idiopathic (primary) FSGS เป็นภาวะ FSGS ที่ไม่พบความผิดปกติของอวัยวะอื่นใดนอกจากไต ส่วนใหญ่จะไม่ทราบสาเหตุก่อโรค 2) secondary FSGS เป็นภาวะ FSGS ที่พบความผิดปกติของอวัยวะอื่นร่วมกับความผิดปกติของไต ส่วนใหญ่จะทราบสาเหตุก่อโรค ได้แก่ ภาวะความดันโลหิตสูง เบาหวาน ภาวะอ้วน ภาวะหัวใจผิดปกติแต่กำเนิด เป็นต้น (ตารางที่ 1) แม้ว่าการแบ่งภาวะ FSGS ออกโดยอาศัยสาเหตุจะเป็นที่นิยมก็ตาม แต่การแบ่งโดยวิธีนี้ไม่สามารถใช้ทำนายอาการทางคลินิกการดำเนินโรค และการตอบสนองต่อการรักษา ด้วยเหตุนี้องค์การพยาธิแพทย์โรคไตแห่งสหรัฐอเมริกาจึงได้ร่วมมือกันเสนอวิธีใหม่จำแนกภาวะ FSGS โดยใช้ลักษณะทางพยาธิสภาพที่ตรวจพบเป็นหลัก เรียกข้อตกลงนี้ว่า Consensus conference on the pathologic classification of FSGS<sup>(11,12)</sup> (ตารางที่ 2 และ 3)

เริ่มเป็นที่รู้จักภาวะ familial FSGS กันครั้งแรกโดย Vernier และคณะ ตั้งแต่ปี พ.ศ. 2500 หลังจากนั้นพบรายงานประปรายของ familial FSGS แต่ไม่ได้รับความ

สนใจมากนักจากแพทย์และนักวิจัย จนกระทั่งเมื่อไม่กี่ปีที่ผ่านมาที่เทคโนโลยีด้านพันธุวิศวกรรมได้ถูกพัฒนาจนเกิดความก้าวหน้าอย่างมาก ร่วมกับความสำเร็จในการเพาะเลี้ยงเซลล์ podocyte และการค้นพบโปรตีนชนิดใหม่ ๆ หลายตัวจากเซลล์ podocyte ทำให้เกิดการตื่นตัวเป็นอย่างมากในการค้นหาความผิดปกติระดับยีนของโรค

FSGS แบ่งความผิดปกติที่พบโดยอาศัยลักษณะการถ่ายทอดทางกรรมพันธุ์ออกได้เป็น 3 กลุ่มดังนี้<sup>(13-17)</sup> คือ

1. Autosomal recessive inheritance

1.1 Congenital nephrotic syndrome of the Finnish type (CNF)<sup>(13-24)</sup> พบรายงานครั้งแรกในประเทศฟินแลนด์ในอัตราส่วน 1 ราย ต่อประชากรทารกแรกคลอด

ตารางที่ 1. แสดงสาเหตุที่ให้ลักษณะทางพยาธิสภาพชนิด FSGS<sup>(12)</sup>

---

**Primary (idiopathic) FSGS**

**Secondary FSGS**

**1. Familial/genetic**

- ก. Mutations in  $\alpha$ -actinin 4
- ข. Mutations in podocin
- ค. Mutations in WT-1
- ง. Mutations in  $\beta_4$ -integrin

**2. Virus-associated:** HIV-1, Parvovirus B19

**3. Drug-induced**

- ก. Heroin (heroin nephropathy)
- ข. Interferon- $\alpha$
- ค. Lithium
- ง. Pamidronate

**4. Mediated by adaptive structural-functional responses**

**4.1 Reduced renal mass**

- ก. Oligomeganephronia
- ข. Unilateral renal agenesis
- ค. Renal dysplasia
- ง. Reflux nephropathy
- จ. Sequela to cortical necrosis
- ฉ. Surgical renal ablation
- ช. Chronic allograft nephropathy
- ซ. Any advanced renal diseases with reduction in functioning nephrons

**4.2 Initially normal renal mass**

- ก. Hypertension
  - ข. Atheroemboli or other acute vaso-occlusive processes
  - ค. Obesity
  - ง. Cyanotic congenital heart disease
  - จ. Sickle cell anemia
-

ตารางที่ 2. แสดงแนวการจำแนกภาวะ FSGS โดยอาศัยลักษณะทางพยาธิสภาพเป็นหลักขององค์กรพยาธิแพทย์โรคไตแห่งสหรัฐอเมริกา<sup>(11,12)</sup>

FSGS Variant	Positive Criteria	Negative Criteria
Classical (not otherwise specified)	At least one glomerulus with segmental increase in matrix obliterating the capillary lumen There may be segmental glomerular basement membrane collapse without podocyte hyperplasia	Exclude perihilar, cellular, tip, and collapsing variants.
Perihilar variant	Perihilar sclerosis and hyalinosis involving >50 % of segmentally sclerotic glomeruli	Exclude cellular, tip, and collapsing variants
Cellular variant	At least one glomerulus with segmental endocapillary hypercellularity occluding lumina, with or without foam cells and karyorrhexis	Exclude tip, and collapsing variants
Tip variant	At least one segmental lesion involving the tip domain (outer 25 % of tuft next to origin of proximal tubule) The tubular pole must be identified in the defining lesion. The tip lesion may be sclerosing or cellular	Exclude collapsing variant and any perihilar sclerosis
Collapsing variant	At least one glomerulus with segmental or global collapse and podocyte hypertrophy/hyperplasia.	None

มีชีวิต 10,000 ราย ปัจจุบันพบความผิดปกติกระจายตัวทั่วภูมิภาคของโลก ผู้ป่วย homozygote จะเริ่มมีอาการของโรคตั้งแต่เป็นทารกอยู่ในครรภ์มารดา ทำให้เกิดภาวะ prematurity และ intrauterine growth retardation จากการสูญเสียโปรตีนจำนวนมากออกไปทางปัสสาวะ หากไม่ได้รับการผ่าตัดไตทั้งสองข้างออกและทำการปลูกถ่ายไตใหม่ให้ ผู้ป่วยทั้งหมดจะเสียชีวิตในระยะเวลาอันสั้นหลังจากคลอดเนื่องจากเกิดภาวะแทรกซ้อนจาก NS โดยเฉลี่ยผู้ป่วยเหล่านี้จะสูญเสียโปรตีนมากถึงวันละ 20-30 กรัม บิดาและมารดาของผู้ป่วยที่มีภาวะ heterozygote จะมี phenotype เหมือนคนปกติ แต่อาจตรวจพบ prenatal proteinuria ได้

ยีนที่ทำหน้าที่รับผิดชอบความผิดปกติดังกล่าว

คือยีน NPHS1 บนโครโมโซม 19q13.1 ยีนนี้มีขนาดใหญ่ประกอบด้วยส่วนที่ทำหน้าที่สร้างโปรตีน nephrin (encoding region) จำนวน 29 exons พบความผิดปกติของ NPHS1 ได้ 2 แบบ คือ frameshift deletion ของ nucleotide ที่ 121-122 บน exon ที่ 2 ก่อให้เกิดการสร้างโปรตีนที่มีความยาวของกรดอะมิโนเพียง 90 ตัว จากความยาวกรดอะมิโนทั้งสิ้น 1241 ตัว เรียกความผิดปกติดังกล่าวนี้ว่า Fin major และ nonsense mutation ของ exon ที่ 26 ซึ่งทำให้เกิดการหยุดการ transcription โปรตีน ณ ตำแหน่งกรดอะมิโนที่ 1109 ก่อนสิ้นสุดการสร้างสายโปรตีนเรียกความผิดปกติดังกล่าวนี้ว่า Fin minor นอกจากนี้ยังพบความผิดปกติอื่นอีกมากมายบนยีน NPHS1 แต่มีสัดส่วนรวมกันน้อยกว่าร้อยละ 10 ของผู้ป่วย

ทั้งหมด ได้แก่ missense, splicing และ truncation mutation สามารถยืนยันความผิดปกติที่พบดังกล่าวนี้ว่าเกิดจากความบกพร่องในหน้าที่ของโปรตีน nephrin โดยทำการ knock-out ยีน NPHS1 ในสัตว์ทดลอง พบว่าสัตว์เหล่านั้นจะเกิด massive proteinuria ทันทีหลังจากคลอด และสัตว์จะตายภายในวันแรกที่คลอด เมื่อทำการตรวจชิ้นเนื้อไตจะพบ diffused podocyte foot processes (FP) effacement และไม่พบ glomerular slit diaphragm ในสัตว์เหล่านี้ นอกจากนี้ยังสามารถทำให้สัตว์ทดลองปกติเกิดภาวะ massive proteinuria และ podocyte FP effacement โดยการฉีด monoclonal antibody 5-1-6 ต่อโปรตีน nephrin เข้าสู่กระแสเลือดของสัตว์เหล่านั้น

เซลล์ podocyte สร้างโปรตีน nephrin ซึ่งทำหน้าที่เป็นส่วนประกอบหลักของ glomerular slit diaphragm เชื่อว่าโครงสร้างนี้มีลักษณะคล้ายชิปที่เกิดขึ้นจากการสานกันของโปรตีนหลายชนิดบนผิว FP ของเซลล์ podocyte ได้แก่ nephrin, NEPH1 (novel protein with homology to nephrin), P-cadherin และ FAT1 (giant protocadherin) ช่องว่างระหว่างชิปจะทำหน้าที่เป็นรูกรองให้สสารที่มีขนาดโมเลกุลเล็กกว่าขนาดของรูกรองผ่านออกไปยัง Bowman's space โครงสร้างนี้จึงทำหน้าที่เสมือนเป็น size permselectivity ของไตป้องกันไม่ให้พลาสมาโปรตีนขนาดใหญ่หลุดออกไปจากหลอดเลือดยังไม่เป็นที่สรุปแน่ชัดถึงขนาดของรูกรองนี้ ในปัจจุบันเชื่อว่ามีขนาดใหญ่กว่าขนาดของอัลบูมินเล็กน้อยเฉลี่ยประมาณ 35 Å (24-47 Å)

### 1.2 Familial steroid-resistance FSGS<sup>(6,13-17,25-29)</sup>

ผู้ป่วยส่วนใหญ่จะมีอาการและอาการแสดงของภาวะ NS ตั้งแต่วัยเด็ก (early childhood period) โรคจะดำเนินอย่างรวดเร็ว ไม่ตอบสนองต่อการรักษาด้วยยา steroid ก่อให้เกิดไตวายเรื้อรังระยะสุดท้ายในระยะเวลาอันสั้นเฉลี่ย 1-2 ปี ผู้ป่วยส่วนใหญ่จะไม่มีอาการของโรคกำเริบหลังจากได้รับการปลูกถ่ายไตใหม่ทดแทนไตเดิมที่เสื่อมให้ รายงานการตรวจทางพยาธิวิทยาส่วนใหญ่พบการเปลี่ยนแปลงแบบ FSGS ส่วนน้อยเป็นแบบ minimal change เชื่อว่าความผิดปกติดังกล่าวเกิดขึ้นบนยีน NPHS2 ซึ่งตั้ง

อยู่บนโครโมโซม 1q25-31 ยีนนี้รับผิดชอบการสร้างโปรตีนที่มีกรดอะมิโนรวมทั้งสิ้น 383 ตัว ขนาด 42 กิโลดาลตัน ด้วยเหตุที่ NPHS2 มีความยาวเพียง 8 exons ทำให้การค้นหาคความผิดปกติบนยีนดังกล่าวทำได้ง่าย

จัดโปรตีน podocin อยู่ในโปรตีนตระกูล raft-associated stomatin โดยโปรตีน stomatin นี้จะทำหน้าที่ยึด ion channel บนผนังเม็ดเลือดแดงเข้ากับ cytoskeleton ภายในเซลล์เม็ดเลือดแดง ดังนั้นเชื่อว่าโปรตีน podocin นี้ทำหน้าที่เดียวกันคือทำหน้าที่ยึด nephrin เข้ากับ adaptor protein (CD2-associated protein: CD2AP) ที่เกาะติดกับ actin cytoskeleton ภายในไซโตพลาสซึมของ podocyte FP

พบความผิดปกติบนยีน NPHS2 มากมายในปัจจุบันทั้ง missense, frameshift, splicing เป็นต้น บางความผิดปกติ เช่น R138Q, A284V และ R138X ก่อให้เกิดความผิดปกติชนิด familial steroid-resistance FSGS ดังได้กล่าวข้างต้น บางความผิดปกติก่อให้เกิด sporadic steroid-resistance FSGS ได้แก่ R229Q, R196P, V290M, IVS4-1G → T เป็นต้น บางความผิดปกติไม่ก่อให้เกิดการเปลี่ยนแปลงโครงสร้างและหน้าที่ของโปรตีนหรือที่เรียกว่า gene polymorphism ได้แก่ 954T → C (A318A), 102G → A (G34G), 288C → T (S96S), 1038A → G (L346L) เป็นต้น นอกจากนี้ยังมีรายงานความผิดปกติชนิด sporadic steroid-responsive FSGS ซึ่งสัมพันธ์กับการเพิ่มขึ้นของระดับพลาสมา permeability increasing factor ที่ก่อให้เกิด recurrent FSGS ตามหลังการปลูกถ่ายไต ทำให้มีผู้ตั้งสมมติฐานว่าการเปลี่ยนแปลงทางพันธุกรรมอาจไม่ใช่ปัจจัยเดียวที่ก่อให้เกิดอาการอาการแสดงของโรคน่าจะมีปัจจัยทางสภาพแวดล้อมเข้ามาเกี่ยวข้องด้วยความสัมพันธ์ดังกล่าวได้รับการยืนยันในสัตว์ทดลองโดยการทดลองปลูกถ่ายไตจากหนู Buffalo/Mna ซึ่งเป็นหนูที่เกิด spontaneous proteinuria และ FSGS ตั้งแต่แรกคลอด ให้กับหนูปกติ (LEW.1W) พบว่าหนู LEW.1W ที่ปกตินี้ไม่เกิดอาการของโรค FSGS แม้จะมีไตของหนู Buffalo/Mna อยู่ และสามารถรักษาอาการของโรค FSGS

ตารางที่ 3. แสดงแนวทางในการให้การวินิจฉัยแยกประเภท FSGS ขององค์กรพยาธิแพทย์โรคไตแห่งสหรัฐอเมริกา<sup>(12)</sup>

Location of Distribution of			Defining Features	Podocyte		Glomerulomegaly	Mesangial Hypercellularity	Arteriolar Hyalinosis
Variant	Defining Lesions	Defining Lesions		Hyaline	Adhesion			
1. FSGS (NOS)	Anywhere	Segmental	Segmental increase in matrix obliterating capillary lumina (also segmental collapse without overlying podocyte hyperplasia) Exclude 2,3,4, and 5	+/-	++/-	-/+	+/-	-/+
2. FSGS Perihilar variant	perihilar	Segmental	At least 1 glomerulus with perihilar hyalinosis +/- sclerosis >50% of glomeruli with segmental lesions must have perihilar sclerosis and/or hyalinosis Exclude 3,4, and 5	++/-	+++/-	-/+	+++/-	-/+
3. FSGS cellular variant	Anywhere	Segmental	At least 1 glomerulus with segmental endocapillary hypercellularity occluding lumina, +/- foam cells, +/- karyorrhexis Exclude 4 and 5	-/+	-/+	++/-	-/+	-/+
4. FSGS tip variant	At tip domain	Segmental	At least 1 segmental lesion involving tip domain (outer 25% of tuft next to origin of proximal tubule) The tubular pole must be identified Lesion must have either an adhesion of confluence of podocytes with parietal or tubular cells at the tubular lumen or neck Lesion can be sclerosing (in <25% of tuft) or cellular (in <50% of tuft) No perihilar sclerosis Exclude 5	+/-	+++/-	++/-	-/+	-/+
5. FSGS collapsing variant	Anywhere	Segmental or global	At least 1 glomerulus with collapse and overlying podocyte hypertrophy and hyperplasia	-/+	-/+	+++/- Often with droplets/vacuoles	-/+	-/+



ในหนู Buffalo/Mna ได้โดยการปลูกถ่ายไตจากหนูปกติ LEW.1W ให้และตัดไตเดิมออก

1.3 Familial steroid-responsive nephrotic syndrome ในระยะ 2 ปีที่ผ่านมา Fuchshuber และคณะ ได้รายงานความผิดปกติชนิดนี้ในผู้ป่วยเด็กที่มีอายุเฉลี่ย 3.4 ปี ยังไม่สามารถตรวจสอบได้ว่าความผิดปกติดังกล่าวเกิดขึ้นบนยีนใด แต่เชื่อว่าไม่มีความสัมพันธ์กับยีน NPHS2

## 2. Autosomal dominant inheritance<sup>(13-17)</sup>

ผู้ป่วยจะมีอาการ และอาการแสดงของโรคไม่รุนแรง ตรวจพบเพียง sub-nephrotic proteinuria ส่วนใหญ่จะแสดงอาการทางคลินิกให้เห็นในผู้ป่วยวัยหนุ่มสาว หรือวัยผู้ใหญ่ จะเกิดการดำเนินโรคช้ากว่าผู้ป่วยในกลุ่ม autosomal recessive FSGS ยังไม่พบยีนที่ก่อให้เกิดความผิดปกติได้ในผู้ป่วยส่วนใหญ่แต่เชื่อว่าเป็นยีนที่อยู่บนโครโมโซมคู่ที่ 11q21-22 ในผู้ป่วย autosomal dominant FSGS เพียงส่วนน้อยเท่านั้นที่สามารถค้นพบความผิดปกติของยีน ยีนดังกล่าวตั้งอยู่บนโครโมโซมคู่ที่ 19q13.1 ทำหน้าที่สร้างโปรตีน  $\alpha$ -actinin 4 ที่มีส่วนสำคัญในการเชื่อมโยงสาย actin filaments ภายในไซโตพลาสซึมของ podocyte เข้าด้วยกัน เรียกชื่อยีนนี้ว่า ACTN4 เมื่อเกิดความผิดปกติขึ้นบนยีน ACTN4 จะทำให้เซลล์ podocyte เพิ่มการสร้างโปรตีน  $\alpha$ -actinin4 ที่ปกติหรือสร้างโปรตีนชนิดใหม่ที่มีคุณสมบัติเพิ่มการเชื่อมโยงกันของสาย actin filaments ก่อให้เกิดผลเสียต่อการทำงานของเซลล์ และเกิดภาวะ FSGS ตามมาในที่สุด พบการเพิ่มขึ้นของโปรตีน  $\alpha$ -actinin4 ได้ในหลายโรคที่เกิดภาวะ NS ได้แก่ membranous nephropathy, minimal change disease และ diabetic nephropathy เป็นต้น

## 3. Syndrome disease<sup>(13-17, 29)</sup>

3.1 Frasier syndrome และ Denys-Drash syndrome พบความผิดปกติร่วมกันของทั้งสองกลุ่มอาการบน transcription factor ที่มีชื่อว่า Wilms' tumor-1 (WT1) ทั้งสองจะมีอาการร่วมคือ male pseudohermaphroditism และ glomerular disease โดยจะพบ nephroblastoma เพิ่มขึ้นมาในผู้ป่วย Frasier syndrome เชื่อว่าเกิดจาก

ความผิดปกติชนิด slicing mutation บน intron ที่ 9 ของ WT1 gene ผู้ป่วยส่วนใหญ่จะเกิดไตวายเรื้อรังเมื่ออายุเข้า 5 ขวบ ส่วนใน Denys-Drash syndrome เชื่อว่าเกิดจากความผิดปกติบน exon ที่ 9 ของ WT1 gene

3.2 Nail-Patella syndrome ผู้ป่วยจะมีเล็บผิดปกติ รูปร่าง (nail dysplasia) ร่วมกับพบความผิดปกติของกระดูกสะบ้าชนิด aplasia หรือ hypoplasia และความผิดปกติของ GBM และเซลล์ podocyte ก่อให้เกิดภาวะ proteinuria, hematuria และภาวะไตวายเรื้อรัง โดยอาจพบการหนาตัวของ GBM สลับกับบริเวณที่มีการสะสมของ fibrillar inclusion และ electron-lucent material ภายในเนื้อ GBM เชื่อว่ากลุ่มอาการนี้เกิดจากความผิดปกติของยีนที่มีชื่อเรียกว่า Imx1b บนโครโมโซมคู่ที่ 9q34 ยีนนี้ทำหน้าที่สร้าง transcription factors ในตระกูล LIM domain ได้แก่ Lin-11, Isl-1 และ Mec-3 ซึ่งมีหน้าที่ควบคุมการเจริญเติบโตและการทำงานของเซลล์ podocyte ความผิดปกติชนิดนี้ถ่ายทอดแบบ autosomal dominance

นอกจากนี้ยังพบรายงาน FSGS ได้ในกลุ่ม syndrome อื่น ได้แก่ Lauren-Moon-Biedl disease, Charcot-Marie Tooth disease, MELAS syndrome (mitochondrial myopathy, encephalomyopathy, lactic acidosis และ stroke-like episodes) และ Galoway-Mowat syndrome แต่ยังไม่ทราบเหตุที่ใช้อธิบายการเกิดภาวะ FSGS ในผู้ป่วยดังกล่าว

## 4. Miscellaneous<sup>(13-17, 30, 31)</sup>

ส่วนใหญ่ของผู้ป่วยกลุ่มนี้ได้จากการรวบรวมรายงานผู้ป่วย ทำให้มีจำนวนผู้ป่วยไม่มากพอที่จะใช้ค้นหาความผิดปกติของยีนที่ทำให้เกิดความผิดปกติด้วยวิธี linkage analysis และไม่มากพอที่จะตรวจสอบประเภทการถ่ายทอดทางพันธุกรรม จากรายงานทั้งหมดส่วนใหญ่พบความสัมพันธ์กับความผิดปกติของโปรตีนภายใน FP ของเซลล์ podocyte ได้แก่  $\beta_4$ -integrin mutation ในกลุ่มผู้ป่วย congenital FSGS with epidermolysis bullosa, CD2AP mutation ใน sporadic FSGS นอกจากนี้ยังพบภาวะ FSGS ได้ในสัตว์ทดลอง

ที่ได้รับการ knock-out ยีนที่ทำหน้าที่ควบคุมการสร้าง NEPH1, dystroglycan และ FAT1 หรือในสัตว์ทดลองที่ได้รับการปลูกถ่ายยีน (transgenic mice) ที่ควบคุมการสร้าง TGF- $\beta$  อย่างไรก็ดีตามยังไม่พบรายงานความผิดปกติดังกล่าวนี้ในมนุษย์

### กลไกการเกิดภาวะ FSGS<sup>(17, 32-40)</sup>

เชื่อว่าทุกสาเหตุที่ก่อให้เกิดพยาธิสภาพแบบ FSGS เริ่มต้นจากการหลุดลอกของเซลล์ podocyte ออกจาก GBM (podocyte detachment) โดยเซลล์อาจจะหลุดลอกจากการตาย (apoptosis หรือ necrosis) จากการบาดเจ็บ หรือจากความผิดปกติภายในโครงสร้างของเซลล์ดังได้กล่าวแล้วข้างต้น ทำให้ปริมาณของเซลล์เหลือไม่สมดุลกับความยาวพื้นที่หน้าตัดทั้งหมดของ GBM บน glomeruli เกิดเป็นพื้นที่ว่างบน GBM ที่ไม่มีเซลล์ podocyte ปกคลุมอยู่ (naked GBM areas) นำมาซึ่งการยึดติดกันระหว่าง GBM และ Bowman's capsule membrane (tuff adhesion) และการรั่วของพลาสมาจากการสูญเสียความเป็น glomerular slit diaphragm (misdirected filtration) พลาสมาที่รั่วออกมานั้นนอกจากจะทำให้เกิดแรงเบียดต่อ capillary segment ข้างเคียงเกิดเป็น segmental collapsed แล้วยังทำให้เซลล์ podocyte ตายเพิ่มขึ้น ซึ่งเท่ากับเป็นการเริ่มวงจรการเกิด segmental sclerosis ใหม่ วงจรนี้จะเกิดต่อเนื่องกันไปจนกระทั่ง glomerulus นั้นเกิดพังผืดขึ้นทั้งหมด (global sclerosis) อย่างไรก็ดีตามวงจรดังกล่าวไม่ได้สิ้นสุดลงแค่ glomerulus นั้น พังผืดยังสามารถเกิดลุกลามต่อไปยัง glomeruli อื่นอีก เชื่อว่าการลุกลามนี้เกิดขึ้นเนื่องจากร่างกายต้องการชดเชย total GFR ที่ลดลงจากการสูญเสีย nephron โดย FSGS ร่างกายจึงเพิ่มปริมาณ intraglomerular pressure ใน glomeruli ที่เหลืออยู่ (เพื่อเพิ่ม single nephron GFR) โดยผ่านฮอร์โมน angiotensin II ความดันที่เพิ่มขึ้นนี้เมื่อเกิดต่อเนื่องเป็นระยะเวลาสั้นจะทำให้ podocyte ที่รายรอบผนัง glomerular capillary บาดเจ็บและล้มตาย นอกจากนี้หาก misdirected filtration เกิดลุกลามทะลุ Bowman's

capsule ต่อไปยัง tubulointerstitial ในบริเวณข้างเคียงหรือเกิดต่อเนื่องลงไปถึงส่วนล่างของ tubular pole พังผืดในบริเวณ interstitium (tubulointerstitial fibrosis) ก็จะเกิดตามมาในที่สุด

เหตุใดเซลล์ podocyte จึงไม่แบ่งตัวเพิ่มจำนวนทดแทนเซลล์ที่หลุดลอกออกไป เชื่อว่าเซลล์ podocyte สูญเสียความสามารถนี้หลังจากไตเจริญเติบโตเต็มที่ซึ่งก็คือหลังจากการคลอด การคงรูปร่างของเซลล์จำเป็นอย่างยิ่งต่อการคงไว้ซึ่ง glomerular slit diaphragm เนื่องจากโครงสร้างนี้เกิดจากการสานกันของขาของเซลล์ podocyte ดังนั้นหากเซลล์เข้าสู่กระบวนการการแบ่งตัว (mitosis) เซลล์จำเป็นที่จะต้องหดเข้าเข้ามาเพื่อใช้ actin cytoskeletons ภายใน FP แยกสายโครมาตินในระยะ M phase การคงสภาพของเซลล์ในระยะ Go นี้เชื่อว่าจะเกิดจากการควบคุมอย่างเหนียวแน่นของ cyclin dependent kinase inhibitors (CDIs) ได้แก่ p21, p27 และ p57 CDIs นี้จะขัดขวางไม่ให้เซลล์ผ่านจากระยะ Go เข้าสู่ระยะ G1 พบการเพิ่มขึ้นของ CDIs ในหลายโรคที่มีการบาดเจ็บของเซลล์ podocyte ได้แก่ minimal change disease, FSGS, membranous nephropathy และ diabetic nephropathy พบว่าเมื่อทำการทดลอง knock-out ยีน p21 และ p27 ในสัตว์ทดลอง เซลล์ podocyte ในสัตว์ทดลองเหล่านี้จึงเกิดการแบ่งตัวเพิ่มจำนวนขึ้นเป็นอย่างมาก เช่นเดียวกับที่พบได้ใน collapsing FSGS และ HIV associated nephropathy ซึ่งช่วยสนับสนุนความสำคัญของ CDIs ในการป้องกันไม่ให้เซลล์เข้าสู่กระบวนการ mitosis

### ลักษณะทางคลินิก การดำเนินโรค และการพยากรณ์โรค<sup>(7-10, 6, 25-29)</sup>

ในที่นี้จะขอกล่าวถึง FSGS ที่เกิดขึ้นจากความผิดปกติของยีน NPHS2 เท่านั้น เนื่องจากเป็นความผิดปกติที่พบได้ในผู้ป่วยรายนี้และพบได้ในผู้ป่วยวัยผู้ใหญ่ ผู้ป่วยส่วนใหญ่จะมาพบแพทย์ด้วยอาการของภาวะ NS ชัดเจน บางรายอาจพบได้ถึงร้อยละ 100 พบในเพศชายมากกว่าเพศหญิงเล็กน้อย พบภาวะ microscopic

hematuria ความดันโลหิตสูง และการเพิ่มขึ้นของระดับพลาสมาครีอะตินินได้แตกต่างกันอย่างมากในแต่ละรายงาน โดยกลุ่มที่เป็น familial childhood-onset และ sporadic childhood-onset มักจะมีอาการ อาการแสดงทางคลินิกที่รุนแรงกว่า มีการดำเนินโรคที่รวดเร็วกว่า และมีการพยากรณ์ของโรคที่แยกว่ากลุ่มที่เป็น familial late-onset FSGS และ sporadic late-onset FSGS โดยผู้ป่วย childhood-onset FSGS จะมีอาการทางคลินิกเริ่มต้นเมื่อผู้ป่วยมีอายุเฉลี่ย 3 ปี (0.1-16.6 ปี) และร้อยละ 68 เกิดภาวะไตวายเรื้อรังระยะสุดท้ายภายในระยะเวลา 7.4 ปี หลังให้การวินิจฉัย ส่วนใหญ่ความผิดปกติมักเกิดบนยีนตำแหน่งที่ใช้สร้างโปรตีน podocin โกล์ปลายทางด้าน N-terminal มากกว่าปลายทางด้าน C-terminal ซึ่งปลายทางด้าน N-terminal นี้เชื่อว่าสำคัญต่อการทำหน้าที่ของโปรตีน podocin ความผิดปกติของยีนดังกล่าวจะทำให้เกิดโรคที่มีความรุนแรงมากกว่า ส่วนผู้ป่วย late-onset FSGS จะมีความแตกต่างของอายุที่เริ่มเกิดอาการทางคลินิกในแต่ละรายงาน บางรายงานอาจพบได้ในผู้ป่วยที่มีอายุสูงถึง 36 ปี โดยมีอายุเฉลี่ยที่ 21.8 ปี ส่วนใหญ่พบความผิดปกติบนยีนตำแหน่งที่ใช้สร้างโปรตีน podocin โกล์ปลายทางด้าน C-terminal มากกว่า childhood-onset FSGS

ผู้ป่วยส่วนใหญ่มักไม่ตอบสนองต่อยาสเตียรอยด์ และมักไม่กลับเป็นซ้ำหลังจากผู้ป่วยได้รับการปลูกถ่ายไตใหม่ให้ อย่างไรก็ตามในระยะหลังพบรายงานความผิดปกติของยีน NPHS2 ในผู้ป่วย sporadic steroid-responsive FSGS ที่มีการเพิ่มขึ้นของระดับพลาสมา permeability increasing factor เชื่อว่าความผิดปกติของยีน NPHS2 ดังกล่าวอาจเป็นเพียง polymorphism บังเอิญตรวจพบโดยไม่มีผลสำคัญใด ๆ ต่อการเกิดพยาธิสภาพแบบ FSGS หรือความผิดปกติดังกล่าวเป็นตัวส่งเสริมให้เซลล์ podocyte บาดเจ็บได้ง่ายขึ้น เมื่อมีปัจจัยอื่นเกิดแทรกแม้จะไม่รุนแรงพอที่จะทำให้ผู้ป่วยปกติเกิดภาวะ FSGS แต่ก็อาจจะทำให้ผู้ป่วยกลุ่มนี้เกิดภาวะ FSGS ได้ (genetic susceptibility) ปัจจัยแทรกที่เกิดขึ้นในที่นี้คือ permeability

increasing factor

### การรักษา<sup>(9,10)</sup>

เนื่องจากผู้ป่วย familial FSGS ส่วนใหญ่มักไม่ตอบสนองต่อการรักษาด้วยยาสเตียรอยด์ การรักษาจึงใช้แนวทางเดียวกับการรักษาชะลอการเสื่อมของไตในผู้ป่วยไตวายเรื้อรังซึ่งจะไม่ขอล่าว ณ ที่นี้ ไม่แนะนำให้รักษาด้วยยากดภูมิคุ้มกันชนิดอื่นเนื่องจากไม่มีการศึกษาสนับสนุน และกลไกการเกิดโรคเกิดจากความผิดปกติแต่กำเนิดของเซลล์ podocyte ซึ่งไม่มาที่จะตอบสนองต่อยากดภูมิคุ้มกัน ยาที่อาจนำมาใช้รักษาต่อไปในอนาคตน่าจะเป็นยาที่ออกฤทธิ์โดยตรงต่อเซลล์ podocyte ได้แก่ยาในกลุ่ม PPAR $\gamma$  agonist หรือ derivative ของวิตามินเอ เป็นต้น

โดยสรุปมีความจำเป็นอย่างยิ่งที่จะต้องทำการสืบค้นหาความผิดปกติของยีนที่ควบคุมการสร้างโปรตีนชนิดต่างๆ ของเซลล์ podocyte โดยเฉพาะยีน NPHS2 ในผู้ป่วย FSGS ทั้งที่มีและไม่มีประวัติครอบครัว เพื่อที่ผู้ป่วยกลุ่มนี้จะได้ไม่ต้องได้รับยาสเตียรอยด์และยากดภูมิคุ้มกันโดยไม่จำเป็น และช่วยป้องกันผู้ป่วยที่มีความเสี่ยงต่อการเกิดภาวะ FSGS ตั้งแต่ระยะเนิ่น ๆ ก่อนที่จะเกิดอาการของโรครุนแรงเกินกว่าที่จะใช้การรักษาได้นอกจากนี้ยังช่วยในการให้คำปรึกษาทางด้านพันธุกรรมก่อนผู้ป่วยจะทำการตั้งครรภ์

### อ้างอิง

1. Schwimmer JA, Markowitz GS, Valeri A, Appel GB: Collapsing Glomerulopathy. Semin Nephrol 2003 Mar; 23 (2): 209 - 18
2. Barri YM, Nunshi NC, Sukumalchandra S, Abulezz SR, Bonsib SM, Wallach J, Walker PD. Podocyte injury associated glomerulopathies induced by pamidronate. Kidney Int 2004 Feb; 65(2): 634 - 41
3. Markowitz GS, Fine PL, D' agati VD. Nephrotic syndrome after treatment with pamidronate.

- Am J Kidney Dis 2002 May; 39 (5): 1118-22
4. Savin VJ, McCarthy ET, Sharma M. Permeability factors in focal segmental glomerulosclerosis. *Semin Nephrol* 2003 Mar; 23 (2): 147 - 60
  5. Savin VJ, Sharma R, Sharma M, McCarthy ET, Swan SK, Ellis E, Lovell H, Warady B, Gunwar S, Chonko AM, Artero M, Vincenti F. Circulating factors associated with increased glomerular permeability to albumin in recurrent focal segmental glomerulosclerosis. *N Engl J Med* 1996 Apr 4;334 (14): 878 - 83
  6. Antignac C. Genetic models: clues for understanding the pathogenesis of idiopathic nephrotic syndrome. *J Clin Invest* 2002 Feb; 109 (4): 447 - 9
  7. Kitiyakara Dagger C, Kopp JB, Eggers Degger P: Trends in the epidemiology of focal segmental glomerulosclerosis. *Semin Nephrol* 2003 Mar; 23 (2): 172 - 82
  8. Schnaper HW. Idiopathic focal segmental glomerulosclerosis. *Semin Nephrol* 2003 Mar; 23 (2): 183 - 93
  9. Franceschini N, Hogan SL, Falk RJ. Primum non nocere: Should adults with idiopathic FSGS receive steroids? *Semin Nephrol* 2003 Mar; 23 (2): 229 - 33
  10. Meyrier A. E pluribus unum: The riddle of focal segmental glomerulosclerosis. *Semin Nephrol* 2003 Mar; 23 (2): 135 - 40
  11. D' Agati V. Pathologic classification of focal segmental glomerulosclerosis. *Semin Nephrol* 2003 Mar; 23 (2): 117 - 34
  12. D' Agati VD, Fogo AB, Buijn JA, Jenette JC. Pathologic classification of focal segmental glomerulosclerosis: A working proposal. *Am J Kidney Dis* 2004 Feb; 43 (2): 368 - 82
  13. Pollak MR. The genetic basis of FSGS and steroid-resistant nephrosis. *Semin Nephrol* 2003 Mar; 23 (2): 141 - 46
  14. Pollak MR. Inherited podocytopathies: FSGS and nephrotic syndrome from a genetic viewpoint. *J Am Soc Nephrol* 2002 Dec; 13(12): 3016 - 23
  15. Barisoni L, Mundel P. Podocyte biology and the emerging understanding of podocytes diseases. *Am J Nephrol* 2003 Sep-Oct; 23(5): 353 - 60
  16. Endlich K, Kriz W, Witzgall R. Update in podocyte biology. *Curr Opin Nephrol Hypert* 2001; 10: 331 - 40
  17. Pavenstädt H, Kriz W, Kretzler M. Cell biology of the glomerular podocyte. *Physiol Rev* 2003 Jan; 83(1): 253 - 307
  18. Ruotsalainen V, Ljungberg P, Wartiovaara J, Lenkkeri U, Kestilä M, Jalanko H, Holmberg C, Tryggvason K. Nephric is specifically located at the slit diaphragm of glomerular podocytes. *Proc Natl Acad Sci USA* 1999 Jul; 96(14): 7962 - 7
  19. Kawachi H, Koike H, Shimizu F. mAb 5-1-6 nephropathy and nephric. *Microsc Res Tech* 2002 May 15; 57(4): 236 - 40
  20. Saleem M, Ni L, Witherden I, Tryggvason K, Ruotsalainen, Mundel P, Mathieson PW. Co-Localization of nephric, podocin, and the actin cytoskeleton: evidence for a role in podocyte foot process formation. *Am J Pathol* 2002 Oct; 161 (4): 1459 - 66
  21. Kerjaschki D. Caught flat-footed: podocyte damage and the molecular bases of focal

- glomerulosclerosis. *J Clin Invest* 2001 Dec; 108 (11): 1583 - 7
22. Matheison PW. Nephrin sends us signals. *Kidney Int* 2003 Aug; 64(2): 756 - 7
23. Tryggvason K. Unraveling the mechanisms of glomerular ultrafiltration: nephrin, a key component of the slit diaphragm. *J Am Soc Nephrol* 1999 Nov; 10(11): 2440 - 5
24. Chugh SS, Kaw B, Kanwar YS. Molecular structure-function relationship in the slit diaphragm. *Semin Nephrol* 2003 Nov; 23 (6): 544 - 55
25. Fuchshuber A, Gribouval O, Ronner V, Kroiss S, Karle S, Brandis M, Hildebrandt F. Clinical and genetic evaluation of familial steroid-responsive nephrotic syndrome in childhood. *J Am Soc Nephrol* 2001Feb; 12(2): 374 - 78
26. Karle SM, Uetz B, Ronner V, Glaeser L, Hilderbrandt F, Fuchshuber A. Novel Mutations in NPHS2 detected in both familial and sporadic steroid-resistant nephrotic syndrome. *J Am Soc Nephrol* 2002 Feb; 13(2): 388 - 93
27. Tsukaguchi H, Sudhakar A, Le TC, Nguyen T, Yao J, Schwimmer JA, Schachter AD, Poch E, Abreu PF, Appel GB, Pereira AB, Kalluri R, Pollak MR. NPHS2 mutations in late-onset focal segmental glomerulosclerosis: R229Q is a common disease-associated allele. *J Clin Invest* 2002 Dec; 110 (11): 1659 - 66
28. Bertelli R, Ginevri F, Caridi G, Dagnino M, Sandrini S, Duca MD, Emma F, Sanna-Cherchi S, Scolari F, Neri TM, Murer L, Massella L, Basile G, Rizzoni G, Perfumo F, Ghiggeri GM. Recurrence of focal segmental glomerulosclerosis after renal transplantation in patients with mutations of podocin. *Am J kidney Dis* 2003 Jun; 41(6): 1314 - 21
29. Rana K, Isbel N, Buzza M, Dagher H, Henning P, Kainer G, Savige J. Clinical, histopathologic, and genetic studies in nine families with focal segmental glomerulosclerosis. *Am J kidney Dis* 2003 Jun; 41 (6): 1170 - 8
30. Kambham N, Tanji N, Seigle RL, Markowitz GS, Pulkkinen L, Uitto J, D'Agati VD. Congenital focal segmental glomerulosclerosis associated with beta 4 integrin mutation and epidermolysis bullosa. *Am J Kidney Dis* 2000 Jul; 36 (1): 190 - 6
31. Abbate M, Zoja C, Morigi M, Rottoli D, Angioletti S, Tomasoni S, Zanchi C, Longaretti L, Donadelli R, Remuzzi G. Transforming growth factor-beta 1 is up-regulated by podocytes in response to excess intraglomerular passage of proteins. *Am J Pathol* 2002 Dec; 161 (6): 2179 - 92
32. Mundel P, Shankland SJ. Podocyte biology and response to injury. *J Am Soc Nephrol* 2002 Dec; 13(12): 3005 - 15
33. Smoyer WE, Mundel P. Regulation of podocyte structure during the development of nephrotic syndrome. *J Mol Med* 1998 Mar; 76(3-4): 172 - 83
34. Kriz W, Gretz N, Lemley KV. Progression of glomerular diseases: is the podocyte the culprit? *Kidney Int* 1998 Sep; 54(3): 687 - 97
35. Kriz W, Lemley KV. The role of the podocyte in glomerulosclerosis. *Curr Opin Nephrol Hypertens* 1999 Jul; 8(4): 489 - 97
36. Bhathena DB. Glomerular basement membrane length to podocyte ratio in human nephronopenia: implications for focal

- segmental glomerulosclerosis. *Am J kidney Dis* 2003 Jun; 41(6): 1179 - 88
37. Hiromura K, Haseley LA, Zhang P, Monkawa T, Durvasula R, Petermann AT, Alpers CE, Mundel P, Shankland SJ. Podocyte expression of the CDK-inhibitor p57 during development and disease. *Kidney Int* 2001; 60(6): 2235 - 46
38. Marcantoni C, Ma LJ, Federspiel C, Fogo AB. Hypertensive nephrosclerosis in African Americans versus Caucasians. *Kidney Int* 2002 Jul; 62(1): 172 - 80
39. Wang S, Kim JH, Moon KC, Hong HK, Lee HS. Cell-cycle mechanisms involved in podocyte proliferation in cellular lesion of focal segmental glomerulosclerosis. *Am J Kidney Dis* 2004 Jan; 43(1): 19 - 27
40. Graffin SV, Pichler R, Wada T, Vaughan M, Durvasula R, Shankland SJ. The role of cell cycle proteins in glomerular disease. *Semin Nephrol* 2003 Nov;(6): 569 - 82