

ภาวะความดันโลหิตสูงที่เกิดจากเส้นเลือดไปเลี้ยงไตผิดปกติ

ธันดา ตระการวนิช*

สมชาย เอี่ยมอ่อง*

Trakarnvanich T, Eiam-ong S. Renovascular hypertension. Chula Med J 1995 Jan; 39(1): 55-74

Renovascular hypertension is one of the most common causes of secondary hypertension. Two major pathologic entities, arteriosclerosis and fibromuscular dysplasia, account for most cases of renovascular hypertension. Proper diagnosis is important because the blood pressure can be restored and kidney function is still preserved if specific therapy is undertaken at the appropriate time. Among the newer diagnostic tests, magnetic resonance imaging and doppler ultrasonography hold promise for the anatomic detection of renal artery stenosis while ACEI-renography appears to provide valuable information regarding the presence and pathophysiological importance of renal artery stenosis. Therapeutic modalities of renovascular hypertension include correction of the stenosis (by either surgery or percutaneous angioplasty) and antihypertensive medications. Surgical revascularization, which is the preferred treatment in fibromuscular disease, has a more favorable result as a the treatment than arteromatous lesion. Antihypertensive medications also are effective in the reduction of blood pressure and in preservation of renal function.

Key words : *Renovascular hypertension, Fibromuscular dysplasia, Atherosclerosis.*

Reprint request : Trakarnvanich T. Department of Medicine, Faculty of Medicine,
Chulalongkorn University, Bangkok 10330, Thailand.

Received for publication. November 15, 1994.

Renovascular hypertension (RVH) เป็นภาวะความดันโลหิตสูงที่เกิดจาก perfusion pressure ที่ไปยังไตลดน้อยลง RVH มักมีสาเหตุจาก renal artery stenosis (RAS)⁽¹⁾ RAS เป็นสาเหตุของความดันโลหิตสูง ประมาณ 5% ของผู้ป่วยความดันโลหิตสูงทั้งหมด นอกจากนี้การที่มี RAS ไม่จำเป็นว่าจะต้องทำให้เกิดความดันโลหิตสูงเสมอไป และ RAS ยังสามารถพบได้ในคนที่มีความดันโลหิตปกติด้วย

Renovascular disease โดยทั่วไปหมายความรวมถึง renovascular hypertension และ renal artery stenosis ถ้าแก้ไขภาวะ stenosis ได้ ความดันโลหิตจะสามารถลดลงได้

ประวัติการค้นพบ การศึกษาภาวะ Renovascular Hypertension

ใน ค.ศ. 1827 Richard Bright ได้รายงานว่า อาจมีความสัมพันธ์ระหว่างโรคไตและความผิดปกติของระบบไหลเวียนเลือดเนื่องจากตรวจพบความสัมพันธ์ระหว่าง proteinuria กับความแข็งของชีพจร (hardness of pulses) และความแข็งของเนื้อไต (hardening of the kidneys) ต่อมาในปี ค.ศ. 1898 Tigerstedt และ Bergmann ค้นพบว่า เรนินสามารถควบคุมสมดุลของระบบไหลเวียนโลหิตได้

ใน ค.ศ. 1934 Goldblatt และคณะ⁽²⁾ ได้ทดลองหนีบ (clip) renal artery ในสุนัขพบว่าทำให้เกิดความดันโลหิตสูงได้ และเมื่อคลายการหนีบลง ความดันโลหิตสูงนั้นก็ลดลงมาเป็นปกติ หลังจากนั้นได้มีการศึกษาที่จะรักษาความดันโลหิตสูงด้วยวิธีการตัดไตออก เช่น การตัดไตของผู้ป่วยด้านที่เป็น pyelonephritic kidney ออกหนึ่งด้านทำให้ความดันโลหิตลดลงมาเป็นปกติได้ ใน ค.ศ. 1948 Homer Smith พบว่าเพียง 19% ของผู้ป่วยเหล่านี้ที่ได้รับการรักษาโดย nephrectomy ที่ความดันโลหิตจะลดลงเป็นปกติอย่างถาวรได้

หลังจากที่มีการค้นพบการตรวจด้วยวิธี arteriography เราจึงสามารถตรวจพบลักษณะทางกายวิภาคของ

renal artery ได้ดีขึ้น และเป็นหนทางนำไปสู่ การผ่าตัดซ่อมแซม renal artery อย่างไรก็ตามภาวะ RAS ไม่ได้ทำให้เกิด RVH เสมอไป Goldblatt พบว่าความรุนแรงของ stenosis จะต้องมากพอจึงจะทำให้ปริมาณเลือดไปไตลดลงได้ Selkurt พบว่าต้องมี pressure gradient ระหว่างปลายสองด้านของ renal artery stenosis อย่างน้อย 40 mmHg จึงจะทำให้มีการเปลี่ยนแปลงของ renal plasma flow (RPF), glomerular filtration rate (GFR), urinary flow rate และ sodium excretion⁽³⁾

พยาธิสรีรวิทยาของ RVH ในสัตว์ทดลอง (Pathophysiology of Experimental RVH)

ใน ค.ศ. 1934 Goldblatt และคณะได้ทดลองศึกษาเรื่อง RVH ในสุนัขเป็นครั้งแรกโดยการหนีบ renal arteries ทั้งข้างเดียวและ 2 ข้าง พบว่าสามารถทำให้เกิดภาวะความดันโลหิตสูงได้ การทดลองในระยะต่อมาโดยคณะผู้ทดลองอื่นก็ให้ผลสอดคล้องกัน Goldblatt ตั้งสมมติฐานว่ามี “humoral factors” ที่ทำให้เกิดความดันโลหิตสูงขึ้น แต่จากการศึกษาในระยะต่อมาพบว่าไตข้างที่มี ischemia จะหลั่งเรนินออกมาเพิ่มขึ้นทำให้เกิดความดันโลหิตสูงแต่ปรากฏการณ์นี้มีอยู่ชั่วคราว จึงเชื่อว่าน่าจะมีปัจจัยอย่างอื่นเสริมทำให้ความดันโลหิตนั้นมีค่าสูงตลอดเวลา

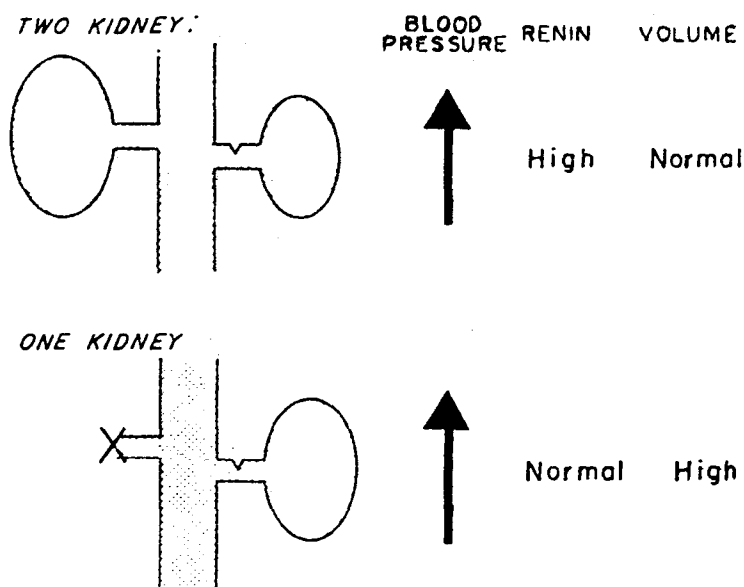
One - Kidney One - Clip model

ในการศึกษา RVH แบบนี้โดยทำการตัดไตสุนัขออกข้างหนึ่งแล้วหนีบ renal artery ของไตข้างที่เหลือไว้ ผลการศึกษาพบว่าสัตว์ทดลองมีปริมาณน้ำในตัวเพิ่มขึ้น (volume expansion) แต่ระดับเรนิน ในพลาสมา (plasma renin activity, PRA) อยู่ในเกณฑ์ปกติ RVH แบบนี้เทียบได้กับ RVH ในคนที่ไตข้างเดียว หรือในผู้ป่วย renal transplantation ความดันโลหิตสูงเกิดโดยกลไกทั้งปริมาณน้ำเพิ่มขึ้น (volume mechanism) และระดับ PRA สูงขึ้น (renin mechanism) การให้ Angiotensin converting enzyme inhibitor (ACEI) อย่างเดียวไม่ได้ทำให้ความดันโลหิต

ลดลง แต่ถ้าให้ร่วมกับการให้การจำกัดเกลือจะทำให้ความดันโลหิตลดลงได้ นอกจากนี้ยังพบว่า norepinephrine ในพลาสมามีค่าสูงขึ้น ดังนั้นระบบประสาทซิมพาเทติกอาจมีบทบาทด้วย

การถอด clip ออกใน model นี้ในหนู จะทำให้ความดันโลหิตลดลงอธิบายได้จากการเกิด natriuresis

เพราะถ้าลองผูกท่อไตไม่ให้เกิด natriuresis หรือให้น้ำเกลือ จะมี plasma volume อยู่ในเกณฑ์ปกติ ความดันโลหิตที่สูงนั้นจะไม่ลดลง การเอา clip ออก ยังทำให้ระดับ norepinephrine ลดลงด้วย จึงเป็นกลไกอีกประการหนึ่งที่ทำให้ความดันโลหิตลดลง



รูปที่ 1. ภาพบน Two-kidney, one-clip hypertension จะพบว่า มีระดับเรนินสูง ภาพล่าง One-clip hypertension จะพบว่า เรนินปกติ แต่ plasma volume สูงขึ้น

Two - Kidney One - clip model (รูปที่ 1)

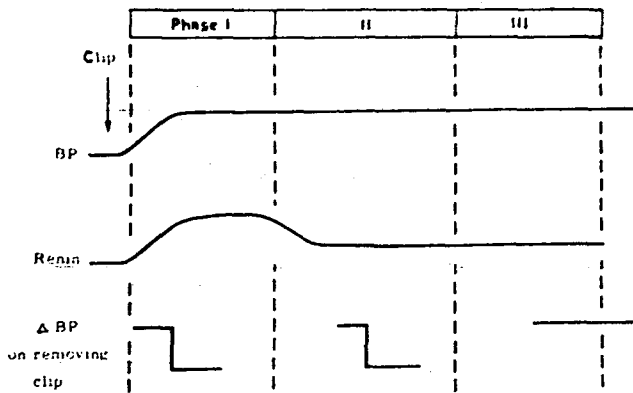
model นี้จะมีลักษณะคล้ายคลึงกับ RVH ในคนมากที่สุด ในระยะแรกนั้น ความดันโลหิตที่สูงขึ้นจะสัมพันธ์กับระดับเรนินที่สูงขึ้นจากไตที่ถูก clip นำไปสู่การสร้าง Angiotensin II(AII) ที่เพิ่มสูงขึ้น และการเกิด arteriolar vasoconstriction สรุปแล้วความดันโลหิตสูงระยะนี้มีลักษณะดังนี้

1. มีการสร้างเรนิน จากไตข้างที่ถูก clip
2. มีการยับยั้งการสร้างเรนินจากไตด้านตรงข้าม

3. มีเลือดไปเลี้ยงไตข้างที่ถูก clip น้อยลง
4. ความดันโลหิตสูงเกิดจากระดับ AII ที่สูงขึ้นและทำให้เกิด arteriolar vasoconstriction

ภายในเวลาเพียงไม่กี่ชั่วโมงหลังการ clip renal artery นั้น ความดันโลหิตจะสูงขึ้นพร้อม ๆ กับระดับของ PRA (Plasma renin activity) และ Angiotensin II สูงขึ้น⁽⁴⁾ sodium excretion ในไตข้างที่ถูก clip จะลดน้อยลง แต่จะเพิ่มในไตอีกข้างที่ยังดีอยู่ ความดันโลหิตสูงจะไม่ขึ้นกับระดับของ salt intake (รูปที่ 2)

PHASE I AND TRANSITION TO PHASE II



รูปที่ 2. ระยะต่างๆ ของ experimental renovascular hypertension

ในระยะแรก หลังจากใส่ clip ที่ renal artery หนึ่งข้าง พบว่าความดันและ ระดับ renin สูงขึ้นทันที

ระยะที่ 2 ความดันโลหิตยังคงสูงอยู่แต่ renin เริ่มลดลงแล้ว

ระยะที่ 3 ความดันโลหิตยังสูงแม้จะเอา clip ออกแล้ว แสดงว่าไตด้านตรงข้ามถูกทำลายไปเช่นกัน

ระยะต่อมา (10-12 สัปดาห์) จะเข้าสู่ intermediate phase ระดับ PRA, AII จะกลับมาเป็นปกติ ระยะสุดท้าย (chronic phase 3-6 เดือนหลัง clip) สัตว์ทดลองจะมี negative sodium balance และมีระดับ PRA, AII สูงขึ้นมาอีก แม้บางครั้งระดับ PRA จะเหมือนปกติแต่ก็ยังสูงเมื่อเทียบกับระดับความดันโลหิต (ที่จริงแล้ว เรนิน จากไตข้างที่ clip จะยังคงสูงแต่ด้านตรงข้ามจะต่ำ ทำให้ผลรวมดูออกมาเป็นปกติได้)

ในช่วงแรก (0-2 สัปดาห์) ของ two-kidney, one-clip model ในสัตว์ทดลองถ้าให้ angiotensin converting enzyme inhibitor (ACEI) หรือ saralasin จะลดระดับ PRA และความดันโลหิตได้ดี

รวดเร็ว ในระยะต่อมา (intermediate phase) การให้ยาจะได้ผลการรักษาไม่แน่นอน ขึ้นกับระดับ PRA เดิม การศึกษาบางอันพบว่า การให้ saralasin infusion⁽⁵⁾ หรือการให้ captopril รับประทาน 5-7 วัน จะสามารถลดความดันโลหิตตกลงเป็นปกติได้⁽⁶⁾ ระยะเรื้อรัง การให้ saralasin จะไม่ได้ผลเลย ในขณะที่ captopril อาจลดความดันได้บ้าง สำหรับใน model one-kidney, one-clip การให้ยาที่ block renin angiotensin system จะขลอการเกิดความดันโลหิตสูงแต่ไม่สามารถป้องกันการเกิดได้ ถ้าสัตว์ทดลองมีภาวะ salt depletion จะลดความดันโลหิตได้ดีขึ้น

กล่าวโดยสรุป RVH ใน model two-kidney-one clip ไม่ค่อยพบ sodium retention ดังนั้น low sodium diet จึงไม่ค่อยมีผลลดความดัน การให้ AII antagonist หรือ ACEI จะได้ผลดีในช่วงแรกๆ และได้ผลมากกว่า one-kidney one-clip model แต่ในระยะหลังๆ ไม่ค่อยได้ผล⁽⁷⁾ การเอา clip ออก ซึ่งเทียบเท่ากับการผ่าตัดแก้ไขเลือดในคน ในระยะแรกได้ผลดี เชื่อว่าเป็นเพราะระดับเรนิน ลดลงอย่างรวดเร็วมากกว่าที่จะเป็นผลจาก structural changes ซึ่งต้องใช้เวลาอย่างน้อย 2-4 สัปดาห์จึงจะกลับเป็นปกติ บางคนเชื่อว่าความดันโลหิตที่ลดลงเป็นเพราะ unclipped kidney หลัง vasodilator substances ออกมาในพลาสมาเพิ่มขึ้น

การศึกษาในสัตว์ทดลองเหล่านี้ จึงช่วยบอกเราได้ว่า ระดับความดันโลหิตที่ลดลงหลังจากได้ยา ACEI จะขึ้นกับระดับ PRA, AII ที่มีอยู่เดิม ประสิทธิภาพในการลดความดันโลหิตโดยการให้ยาจะมีมากขึ้น ถ้าให้ยา ACEI นานขึ้น มีการศึกษาพบว่าประสิทธิภาพในการลดความดันโลหิตโดยการให้ยา ACEI เป็นระยะเวลานาน จะเทียบเท่ากับประสิทธิภาพการรักษาที่ได้รับจากการผ่าตัดแก้ไขหลอดเลือดที่ตีบนั้น หรือเทียบเท่าการทำ nephrectomy และ percutaneous transluminal renal angioplasty (PTRA)⁽⁸⁻⁹⁾ ได้แสดงตารางเปรียบเทียบ two-kidney, one-clip model และ one-kidney, one-clip model ไว้ในตารางที่ 1

ตารางที่ 1. เปรียบเทียบความแตกต่างระหว่าง 2 model ของ experimental renovascular hypertension

	Two - Kidney, One - Clip	One - Kidney, One - Clip
Plasma renin	High	Normal
Plasma volume	Normal	High
Exchangeable sodium	Normal	High
Plasma norepinephrine	High / Normal	High / Normal
BP response to sodium depletion	Little change	Falls
BP response to ACE inhibitor Unclipping	Falls	Little change
Effect on BP	Falls	Falls
Effect on sodium excretion	Falls	Rises

Two - Kidney, Two - Clip Model

model นี้เทียบได้กับ bilateral renovascular hypertension ในคนไม่ค่อยได้รับการศึกษามากนัก การศึกษาในระยะตาย พบว่าภาวะนี้ทำให้ความดันโลหิตสูงขึ้น แต่ PRA อยู่ในเกณฑ์ปกติ เชื่อว่ากลไกที่ทำให้เกิดความดันโลหิตสูงเกิดจาก การเพิ่มขึ้นของ total peripheral resistance

พยาธิสรีรวิทยาของ RVH ในคน (Pathophysiology of RVH in Human)

เชื่อว่ากลไกการเกิด RVH ในคน เกิดจาก 2 กลไก เหมือนใน model สัตว์ทดลองกล่าวคือ renin - dependent และ volume - dependent mechanism

Renin-angiotensin system เป็นกลไก physiologic feed back ที่ควบคุม circulatory และ volume homeostasis Goldblatt ได้ตั้งสมมุติฐานไว้ว่า เรนิน เป็นต้นเหตุการเกิดความดันโลหิตสูง โดยเรนิน นั้นหลั่งออกมาจาก juxtaglomerular cells ที่อยู่ในตำแหน่งหลังต่อ renal artery stenosis และถูกกระตุ้น

โดยภาวะ hypoperfusion ในผู้ป่วย renovascular hypertension ระดับ PRA จะอยู่ในเกณฑ์ปกติหรือสูง แต่จะไม่ต่ำกว่าปกติ⁽¹¹⁾ ระดับเรนิน ที่สูงจะออกมาจาก ไตข้างที่ตีบเหมือนใน experimental model การศึกษา พบว่าประมาณ 20% ของผู้ป่วย RVH จะมีระดับเรนิน อยู่ในเกณฑ์ปกติสาเหตุเชื่อว่าอาจเป็นเพราะผู้ป่วยอยู่ใน chronic phase ของ RVH ซึ่งมี sodium retention ส่วนระดับ angiotensin I และ II อาจสูงได้ แต่ไม่ทุกราย ระบบ renin-angiotensin มีความสัมพันธ์กับ prostaglandin system โดยจะพบว่า แต่ละระบบจะกระตุ้นซึ่งกันและกัน พบว่า plasma catecholamines จะอยู่ในเกณฑ์ปกติหรือสูง และยังพบอีกว่าจะมีความดันโลหิตลดลงอย่างมาก หลังจากให้ clonidine ซึ่งจะยับยั้งระบบ sympathetic

การเกิดความดันโลหิตสูงในคนที่มี bilateral renal artery stenosis นั้นจะขึ้นอยู่กับระดับของ volume และ renin โดยที่จะมีการหลั่งเรนินออกมาจากไตที่ตีบมากกว่า เนื่องจากการเกิด bilateral disease จะเกิดไม่เท่ากันทั้ง 2 ข้าง ลักษณะเด่นใน bilateral disease คือ

- การให้ ACEI อาจทำให้เกิดภาวะไตวาย (azotemia)
- พบ recurrent pulmonary edema ได้บ่อย
- การผ่าตัด angioplasty จะก่อให้เกิดภาวะ diuresis ตามมา ซึ่งเป็นสิ่งที่ไม่พบใน unilateral disease

อุบัติการณ์การเกิด RVH ในคน (Prevalence of RVH in Human)

อุบัติการณ์ของ RVH มีราว 2-4% ของผู้ป่วย ความดันโลหิตสูงขั้นหมด อุบัติการณ์นี้จะสูงขึ้นในกลุ่ม accelerated หรือ malignant hypertension⁽¹²⁾ และในกลุ่มที่มีความดันสูงร่วมกับการทำงานของไตที่ผิดปกติ

พยาธิสภาพ (Pathology)

พยาธิสภาพที่พบบ่อย มี 2 ชนิดคือ Atherosclerosis และ Fibromuscular dysplasia โดยพบว่าสองในสามของผู้ป่วยจะเป็น atherosclerosis⁽¹³⁾ ได้แสดงวิธีการแยกพยาธิสภาพทั้งสองชนิด ในตารางที่ 2

ตารางที่ 2. ลักษณะของ Renal artery disease 2 กลุ่มใหญ่

Renal Artery Disease History	Incidence (%) Age(yr)	Location of Lesion in Renal Artery	Natural history
Atherosclerosis	65>50	Proximal 2 cm; branch disease rare	Progression in 50%, often to total occlusion
Fibromuscular dysplasia Intimal	1-2 Children, young adults	Mid-main renal artery or branches	Progression in most cases; dissection or thrombosis common
Medial	30 25-50	Distal main renal artery or branches	Progression in 33%; dissection or thrombosis rare
Periarterial	1-2 15-30	Mid to distal main renal artery or branches	Progression in most cases; thrombosis common

Atherosclerosis พบบ่อยในผู้ชายอายุมากกว่า 45 ปี พบในชายมากกว่าหญิงประมาณ 2 เท่า โดยมากจะเกิดที่ aortic orifice หรือที่ proximal one third ของ main renal artery และ 30% จะเป็น bilateral ผู้ป่วยมักมี extrarenal atherosclerotic vascular disease ร่วมด้วย พยาธิสภาพจะเหมือนกับ atherosclerosis ทั่วไปคือมี intimal thickening cholesterol-laden lipid plaque deposit ถ้าปล่อยไว้ไม่รักษา มักจะ progress จนถึง total occlusion ได้

Fibromuscular dysplasia เป็นสาเหตุที่พบบ่อยสุดในผู้ป่วยอายุน้อยกว่า 40 ปี ส่วนใหญ่พบในผู้หญิง (~80%ของผู้ป่วย)⁽¹⁴⁾ มีหลาย subtype ได้แก่ intima, media, adventitia medial fibroplasia พบได้บ่อยที่สุดลักษณะ angiography จะเป็นเหมือนลูกประคำ (beaded appearance) ตำแหน่งที่พบบ่อยสุดคือ distal two-thirds ของ main renal artery และบริเวณ proximal intrarenal branches อาจพบ lesion แบบนี้ได้อีกที่ carotid, cerebral, celiac, hepatic และ

cerebral arteries fibromuscular dysplasia มักไม่ progress สาเหตุโรคนี้ยังไม่ทราบชัดเจน แต่อาจสัมพันธ์กับกรรมพันธุ์และการสูบบุหรี่รวมทั้งอาจสัมพันธ์กับภาวะ nephropathy ได้โดยอธิบายจาก การยืดของ artery ทำให้มีการม้วนงอ เกิด fibrosis และ obstruction ตามมา⁽¹⁵⁾

Clinical Features:

ผู้ป่วยจะมีความดันโลหิตสูงอาการปวดบริเวณเอว พบได้ไม่บ่อย โดยกลไกอาจเกิดจาก renal infraction ในการวินิจฉัย RVH อาศัยหลักฐานสนับสนุน ดังในตารางที่ 3

ตารางที่ 3. ลักษณะที่ทำให้คิดถึงว่าเป็น Renovascular hypertension

Criteria	Comments
History	
Age of onset <25yr or > 45 yr	FMD commonest in the young, atheroma in middle aged or elderly
Acute onset of hypertension	Essential hypertension rarely acute
Severe hypertension	Prevalence of RVH increases with severity
Normal family history	FMD commoner in women
Sex	Unusual in blacks
Race	Suspect atheromatous RVH
Smoking	Increased prevalence in atheromatous RVH, probably also in FMD
Atheromatous disease (coronary, cerebrovascular, peripheral)	Particularly in bilateral RVH
Resistant to drug therapy	Particularly in bilateral RVH
Azotemia with ACE inhibitors	
Examination	
Abominal bruits	Suggestive but not specific for RVH
Other bruits	Suggests extensive atheroma (rarely FMD)
Retinopathy	Increased prevalence of RVH if hemorrhages (exudates present)
Laboratory Findings	
Hypokalemia	Secondary hyperaldosteronism in RVH
Proteinuria	May occur in RVH
High renin	Present in 75% of cases of RVH

FMD, fibromuscular disease; RVH, renovascular hypertension

โดยทั่วไป fibromuscular dysplasia จะพบในผู้หญิงอายุน้อยกว่า 40 ปี ในขณะที่ atherosclerotic disease จะพบในชายอายุมาก RVH ไม่ค่อยพบในคนผิวดำ การตรวจร่างกาย จะพบ abdominal bruit รว 40% โดยมากจะมีการ radiate จาก epigastium ไปยังด้านที่มี renal artery stenosis การตรวจทำโดยให้ผู้ป่วยนอนราบงอเข่า ใช้ diaphragm ของ stethoscope วางใต้ xiphoid process ด้วยฝ่ามือและเลื่อนไปตาม subcostal margin จนได้ยินเสียง bruit

การวินิจฉัย

คำจำกัดความของ critical stenosis ใน RAS นั้นหมายถึงการลดลงของ renal arterial lumen เกิน 60% ของ diameter และเมื่อพื้นที่หน้าตัดของหลอดเลือดลดลงมากกว่า 80% จึงจะเกิดการเปลี่ยนแปลง hemodynamics กล่าวคือมีการลดลงของ perfusion pressure แต่การเปลี่ยนแปลงของ perfusion pressure ยังขึ้นกับปัจจัยอื่น ได้แก่ ความยาวของรอยตีบ รูปร่าง และ vascular resistance ในส่วนปลายของเส้นเลือดที่อุดตันอีกด้วย screening test ที่ดีสำหรับโรคนี้ควรจะสามารถได้ว่ามี RAS และบอกได้อีกว่า RAS นั้นทำให้เกิด RVH แต่เนื่องจาก prevalence ของ RVH นั้นต่ำ ทำให้ sensitivity และ specificity ของ test ไม่สูงเท่าที่ควร⁽¹⁷⁾ วิธีการวินิจฉัย (Test) แบ่งได้เป็น 3 กลุ่มใหญ่ๆ คือ

1. Test for visualize blood flow in the renal arteries ได้แก่ Angiography, Duplex sonography
2. Test for renal function ได้แก่ Rapid sequence urography, Isotope renography
3. Test for hormonal consequences of renovascular disease เช่น Plasma renin activity

Test ทั้ง 3 กลุ่มนี้เมื่อให้ยา ACEI ร่วมด้วย ผลการทดสอบจะเปลี่ยนแปลงไปจึงได้มีการพัฒนานำ ACEI มาช่วยในการวินิจฉัย โดยให้ยาร่วมกับ test เหล่านี้ดังจะได้กล่าวต่อไป การวินิจฉัยแบ่งอีกเป็น 2 ชนิด คือ screening test และ diagnostic test โดย

คนไข้ทั่วไปที่สงสัยภาวะนี้เราควรส่งทำ screening test ก่อน ถ้าได้ผลบวกแล้วจึงส่งทำ diagnostic test ต่อ

Screening Tests

1. Digital Subtraction Angiography (DSA) เริ่มใช้ตั้งแต่ ค.ศ. 1970 เป็นต้นมา อาศัยหลักที่ว่าฉีด contrast media ทาง peripheral vein และใช้คอมพิวเตอร์ ขจัด background ออกจากภาพที่ฉีดสีเข้าไป จะเห็นทั้ง abdominal aorta และ renal arteries

ข้อดีของวิธี DSA คือเป็นวิธี noninvasive, สามารถทำแบบผู้ป่วยนอกได้ แต่ข้อจำกัดคือถ้าผู้ป่วยอ้วนมากมี bowel gas มาก หรือมี low cardiac output อาจทำให้เห็นภาพไม่ชัดได้ใน 10-20% ของผู้ป่วย⁽¹⁸⁾ นอกจากนี้ distal part ของ renal artery รวมทั้ง intrarenal branches ซึ่งเป็นตำแหน่งที่พบ fibromuscular dysplasia บ่อยก็อาจเห็นไม่ชัด sensitivity ของ test นี้ใน fibromuscular dysplasia มีประมาณ 50-60% เท่านั้น มีบางคนใช้ intra - artery DSA แต่เนื่องจากต้องฉีดสีเข้า artery จึงมีความเสี่ยงมากกว่าการฉีดสีเข้าทาง vein วิธีการอันหลังถูกนำไปใช้เป็น diagnostic test มากกว่า

โดยสรุปถึงแม้ intravenous digital subtraction angiography จะให้ข้อมูลเกี่ยวกับ morphology ได้พอสมควร แต่ข้อจำกัดและข้อเสียหลายอย่างเช่น false positive พบได้ 5%, false negative 10%, ราคาแพง, อาจทำให้เกิดภาวะไตวายฉับพลันจาก contrast media ได้ จึงไม่เหมาะในการนำมาเป็น screening test ในประชากรหมู่มาก การให้ ACEI ในการทดสอบนี้ไม่สามารถเพิ่มประสิทธิภาพของการตรวจ

2. Duplex Doppler Sonography

การนำเอา Ultrasonography ร่วมกับ Doppler technique เพื่อจะหาความเร็วของเลือด เรียกว่า Duplex Doppler Sonography ราคาไม่แพง ไม่ต้องใช้ contrast media หรือ tracer ใดๆ สามารถทำได้แม้จะมีไตวาย ความผิดปกติที่พบได้คือ การเปลี่ยนแปลงใน acceleration time หรือ peak frequency, absent

diastolic flow เป็นต้น ในการตรวจสอบใช้เวลาค่อนข้างนาน ก่อนทำการตรวจอาหารประมาณ 8 ชั่วโมง เพราะ bowel gas ทำให้อ่านผลลำบาก ข้อจำกัดการอ่านผลต้องอาศัยผู้อ่านที่มีความชำนาญมาก ถ้ามี double renal arteries หรือแขนงเล็กๆ ของเส้นเลือด จะตรวจพบได้ยากขึ้น sensitivity ของ test นี้ ประมาณ 75-100%⁽¹⁹⁾ specificity 100% test นี้ไม่ได้บอกถึงการทำงานของ renal artery ยังไม่มีรายงานการนำ ACEI มาใช้ร่วมกับ test นี้ อย่างไรก็ตาม test นี้ยังไม่ดีพอที่จะนำมาใช้กับประชากรส่วนใหญ่ได้

3. Rapid Sequence Urography (หรือ Rapid Sequence IVP)

ใช้วิธีฉีดสีเข้าทางหลอดเลือด ทำให้สีกระจายไปตาม renal blood flow ทั่วทั้งไต (nephrographic phase) ต่อมาสีจะถูกขับโดยการกรอง Maxwell และคณะ ได้รายงานการนำวิธีนี้มาใช้เป็นครั้งแรกในการวินิจฉัย RVH ตั้งแต่ปี 1964 โดยมีเกณฑ์การวินิจฉัย 3 ประการ คือ

1. มีความแตกต่างของความยาวของไตทั้งสองข้าง
2. มีความแตกต่างใน calyceal appearance time ระหว่างไตสองข้าง
3. มีความแตกต่างในความเข้มข้นของ contrast media ในฟิล์ม x-ray ช่วงท้ายของการตรวจ การตรวจสอบโดยวิธีนี้มีความไว และความจำเพาะ ประมาณ 74.5% และ 86.2% ตามลำดับ ซึ่งต่ำมาก ปัจจุบันจึงไม่ใช้วิธีนี้เป็น screening test อีกต่อไป ยังไม่มีรายงานว่า ACEI จะช่วยเพิ่มความไว หรือความจำเพาะยกเว้นในสัตว์ทดลอง อย่างไรก็ตามการทดลองนำ ACEI มาใช้ร่วมกับ rapid sequence IVP น่าจะทำให้ค่าความไว หรือความจำเพาะเพิ่มขึ้นได้

4. Isotope Renography

เป็น non - invasive test ใช้สารเช่น [¹³¹I] หรือ [¹²³I] orthiodohippurate, ^{99m}Tc - MAG 3 (^{99m}Tc-mercaptoacetyltriglycine) สำหรับหา renal

plasma flow [^{99m}Tc]-DPTA ใช้การคำนวณหา glomerular และ [^{99m}Tc] - DMSA สำหรับหา tubular function

ตั้งแต่ปี ค.ศ. 1960 ได้มีการนำเอา [¹³¹I] orthiodohippurate มาใช้วินิจฉัย RVH โดยอาศัยหลักที่ว่าไตข้างที่เส้นเลือดตีบนั้นจะมีการเปลี่ยนแปลงในขบวนการ handling ของ tracers ได้แก่ delayed uptake, delayed - time to - peak, และ delayed excretion เมื่อเทียบกับไตอีกข้างหนึ่งความไว และความจำเพาะ ประมาณ 74% และ 77% ตามลำดับ ซึ่งค่อนข้างต่ำ วิธีนี้จึงไม่เป็นที่นิยมใช้ Renogram ปกติจะประกอบด้วย 3 ระยะ คือ

1. Rapid upstroke เทียบกับ vascular phase พบในช่วง 1 นาทีแรก

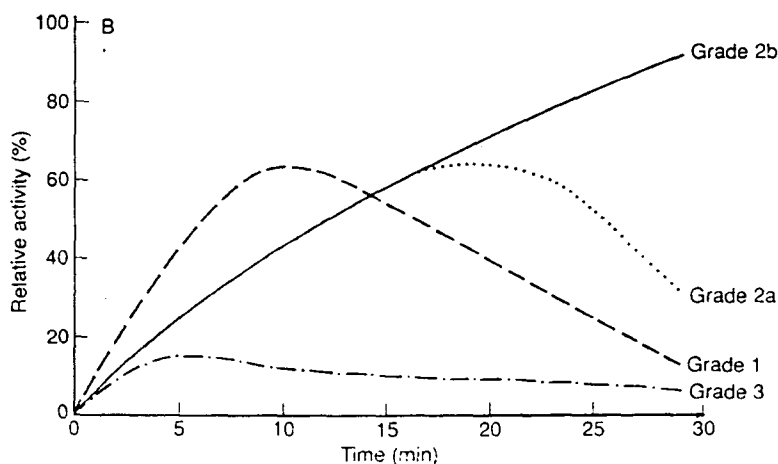
2. Peak เทียบได้กับ tubular phase พบในช่วง 3-5 นาที slope ของ phase นี้ แสดงถึง effective renal plasma flow

3. Third phase เทียบได้กับอัตราของ urine flow ถ้ามี RVH จะพบว่ามีการแบนราบ (flattening) ของทั้ง 3 phase และ transit time จะเพิ่มขึ้น (ระยะเวลาตั้งแต่ เริ่มพบ tracer จนถึง peak activity ซึ่งในปกติมีค่าประมาณ 3-5 นาที) ปัจจุบันนี้ได้มีการนำ renography มาใช้อีก เพราะได้มีการพัฒนาอุปกรณ์, สาร tracer ให้มีประสิทธิภาพดียิ่งขึ้น เช่นนำ กล้อง gamma camera ที่มีประสิทธิภาพสูง มาใช้ร่วมกับคอมพิวเตอร์, ใช้สารใหม่ๆ เช่น ^{99m}(Tc) DTPA, ^{99m}(Tc) MAG3^(20,21) ซึ่งสาร DTPA สามารถทำเป็น split glomerular filtration rate และที่สำคัญคือได้มีการนำ ACEI มาใช้ร่วมกับ test นี้ด้วยโดยอาศัยหลักที่ว่า ACEI ทำให้มีการเปลี่ยนแปลงของ tracer handling ของไตข้างที่ตีบโดยอาจพบลักษณะ delayed time to peak (grade I), delayed time to peak and accumulation (grade IIa, IIb) หรือ renal failure curve (grade III) (รูปที่ 3)⁽²³⁾ จากรายงานต่างๆ พบว่าเมื่อใช้ ACEI จะช่วยเพิ่มความไว และความ

จำเพาะ ได้ถึง 80-100% แต่รายงานต่างๆ ส่วนมากใช้คนไข้มาก, มีระดับการทำงานของไตไม่เท่ากัน, ใช้สาร isotope ไม่เหมือนกันและให้ค่าจำกัดความของ critical stenosis ไม่เหมือนกัน ทำให้แปลผลลำบาก และขนาดของ ACEI ที่จะให้ก็ไม่แน่นอนด้วย^(21,24-28) แต่โดยสรุปแล้ว ACEI renography เป็น test ที่ทำได้ไม่ยาก ได้ความไว และความเหมาะสม ดีพอสมควร (ประมาณ 90%) หลักการของการให้ ACEI นั้น อาศัยหลักที่ว่า glomerular filtration rate GFR ในไตข้างที่มี partial vascular obstruction จะลดลงเมื่อได้ ACEI โดยที่ renal plasma flow (RPF) ไม่เปลี่ยน-

แปลง Test นี้จะใช้ DTPA เป็น marker สำหรับ GFR เพราะ สารนี้ถูกกรองโดย glomerulus และไม่ถูกดูดกลับ ส่วน hippuran จะถูกกรอง และขับ (secrete) ด้วย จึงใช้การคำนวณ hippuran clearance สำหรับหา renal plasma flow แทน หลักเกณฑ์ (criteria) สำหรับการวินิจฉัยด้วย test นี้ว่าได้ผลบวกคือ

1. GFR ลดลงในไตข้างที่มี stenosis หลังจากได้ ACEI
2. Delayed time to peak, rate of decline of ¹³¹I hippuran



รูปที่ 3. เป็นลักษณะของ Renogram ใน Renovascular hypertension การให้ ACEI จะทำให้รูปของกราฟเปลี่ยนจากปกติไปเป็น Grade 2a หรือ 2b

โดยที่ถ้าเวลานี้ช้า (delay) มากแสดงว่าการอุดตันมีมาก ในสัตว์ทดลอง model ชนิด two - kidney, one - clip kidney พบว่าการให้ ACEI ร่วมด้วยจะลดระดับ GFR, urine flow, sodium excretion ในไตข้างที่ clip โดยที่ RPF ไม่เปลี่ยนแปลง แต่ไตด้านตรงข้ามจะมีค่าเหล่านี้เพิ่มขึ้นรวมทั้ง RPF ด้วย⁽²⁹⁾ ความแตกต่างนี้จะเด่นชัดขึ้นถ้าให้ furosemide ก่อนเพื่อกระตุ้น renin - angiotensin aldosterone system⁽³⁰⁾ ส่วนใน one - kidney, one - clip model

นั้นการให้ ACEI ไม่ค่อยมีผลต่อ blood pressure, renal hemodynamics หรือการขับโซเดียมถ้าสัตว์ทดลองไม่มีภาวะ salt depletion อยู่ก่อน แต่ถ้าสัตว์ทดลองนั้นมีภาวะ salt depletion ร่วมด้วยการให้ ACEI จะทำให้ความดันโลหิตลดลง, การขับโซเดียม ลดลงโดย renal plasma flow ไม่ค่อยเปลี่ยนแปลง ACEI จะทำให้สาร tracer ต่างๆ ที่ฉีดเข้าไปขับออกจากไตข้างที่มี stenosis ช้าลงเพราะ ACEI ทำให้ GFR ลดลงในไตข้างที่ตีบ สารที่ขับทาง GFR จึงขับออกได้ช้า ผลนี้

จะมีมากถ้าทำให้เกิดภาวะ volume depletion เช่นให้ furosemide เนื่องจากในภาวะ volume depletion GFR จะต้องขึ้นกับ angiotensin II มากขึ้น นอกจากนั้นในภาวะ volume depletion จะมีการดูดกลับของ fluid ที่ proximal tubule มากขึ้นทำให้ transit time ยาวนานขึ้น hippuran ก็ถูกจับไว้นานขึ้น

ดังนั้น การใช้ ACEI renography เพื่อหาว่ามี delayed cortical elimination หรือไม่ จึงมีประโยชน์ในการวินิจฉัย RVH และถ้าให้ furosemide ก่อนจะช่วยเพิ่มความไวของ test และ จะช่วยทำนาย ว่าความดันโลหิตจะลดลงหรือไม่หลังการรักษาด้วยวิธี percutaneous transluminal renal angioplasty การทดสอบวิธีนี้มีความไว 96% และ ความจำเพาะ 95% การใช้ hippuran หรือ DTPA ให้ผลดีเท่ากัน แต่ accuracy ของ DTPA scan อาจลดลงถ้า single - kidney GFR ลดน้อยกว่า 15 ml/min อาจต้องใช้ [¹³¹I] Iodohippurate sodium แทนเพราะการขับออกของสารนี้ไม่ขึ้นกับ GFR หรืออาจใช้ ^{99m} (Tc) MAG 3 ก็ได้

วิธีที่ใช้อยู่ในปัจจุบันคือ captopril renography ทำโดยเปรียบเทียบ scan 2 ครั้ง ก่อนการให้และ 1 ชั่วโมง หลังให้ captopril ถ้าใช้ DTPA อาจทำ scan ในวันเดียวกันได้ แต่ถ้าใช้ DTPA และ Hippuran ต้องใช้เวลา 2 วัน

การเตรียมผู้ป่วยต้องหยุดยาลดความดันโลหิตทุกอย่างโดยทั่วไปอย่างน้อย 3 สัปดาห์ก่อนทำการตรวจในกรณีที่ผู้ป่วยรักษาด้วย ACEI เช่น

Captopril ควรหยุดก่อนทำ 12 ชม. - 3 สัปดาห์

Enalapril ควรหยุดก่อนทำ 24 ชม. - 5 วัน

Lisinopril ควรหยุดก่อนทำ 48 ชม. - 14 วัน

ยาขับปัสสาวะอย่างน้อย 4 วัน, spironolactone 4 สัปดาห์

5. Plasma Renin Activity (PRA)

ดังได้กล่าวแล้วว่าไตด้านที่มีเส้นเลือดตีบจะมีการสร้างเรนิน เพิ่มขึ้นนำไปสู่การเพิ่มของ angiotensin I (AI) จึงคาดว่าถ้าเจาะเลือดหา PRA ควรได้ค่าสูงทุกราย แต่ความเป็นจริง 20% ของผู้ป่วยมีค่า PRA ปกติได้ แต่ไม่ควรมีค่าต่ำ ถ้า PRA ต่ำ แสดงว่า RVH นั้นอาจจะอยู่ใน chronic phase, กินเกลือมาก, หรือเทคนิคของการเจาะเลือดไม่ถูกต้องก็ได้ ดังนั้นการหาค่าเรนินใน renal vein โดยตรงจะให้แม่นยำกว่า เพราะจะสามารถหาค่า renin activity ในไตข้างที่มีพยาธิสภาพเทียบกับข้างที่ปกติได้ นอกจากนี้ในผู้ป่วย essential hypertension จะพบ PRA สูงได้ 16 % ดังนั้นการหาค่า renin ใน renal vein โดยตรงจะให้แม่นยำกว่า เพราะจะสามารถหาค่า renin activity ในไตข้างที่มี lesion เทียบกับข้างที่ปกติได้ หรือควรใช้ ACEI ก่อนเจาะหา PRA จะดีกว่า นิยมใช้ captopril เพราะเริ่มออกฤทธิ์เร็ว ภายใน 15 นาที และถึง peak ประมาณ 90 นาที วิธีการทำดังในตารางที่ 4 ข้อดีของ captopril test คือ แม้ผู้ป่วยจะได้รับยา beta-blocker ก็สามารถกระทำได้

ข้อดีของ criteria สำหรับ positive test คือ ดังในตารางที่ 5

กลไกที่ ACEI ทำให้การหลั่งเรนิน เพิ่มขึ้นในไตข้างที่ตีบ เชื่อว่า ACEI ลดระดับ A II (ACEI ออกฤทธิ์ยับยั้งการเปลี่ยนจาก AI เป็น AII) AII นั้นจะกดการหลั่งเรนิน อยู่แล้ว เมื่อให้ ACEI จึงทำให้ ไม่มีตัวยับยั้งเรนิน เรนินจึงสูงขึ้น นอกจากนั้น ACEI ลด GFR, urine flow และการขับโซเดียมในไตข้างที่เส้นเลือดตีบ แต่ไม่ทำให้เกิดการเปลี่ยนแปลงในไตด้านตรงข้าม ในไตข้างที่มีเส้นเลือดตีบเมื่อ flow ไปยัง macula densa ลดลง ทำให้กระตุ้นการหลั่งเรนิน

สรุปว่า Captopril test มีความไวสูง แต่ความจำเพาะปานกลาง ผลที่เกิดขึ้น ไม่ขึ้นกับฤทธิ์การลดความดันโลหิตของยา

ตารางที่ 4. วิธีการทำ single-dose captoprit test.

Drugs

The patient should receive no medicines for at least 2 weeks if possible, Otherwise, continue a beta blocker but no diuretics, converting enzyme inhibitors, or nonsteroidal antiinflammatory drugs for at least 1 week, ideally 2 weeks.

Diet

A diet with normal or high sodium content is needed. Too low a sodium intake produces false-positive results. If there is a question about diet, a 24 hour urine collection for sodium will closely reflect the intake.

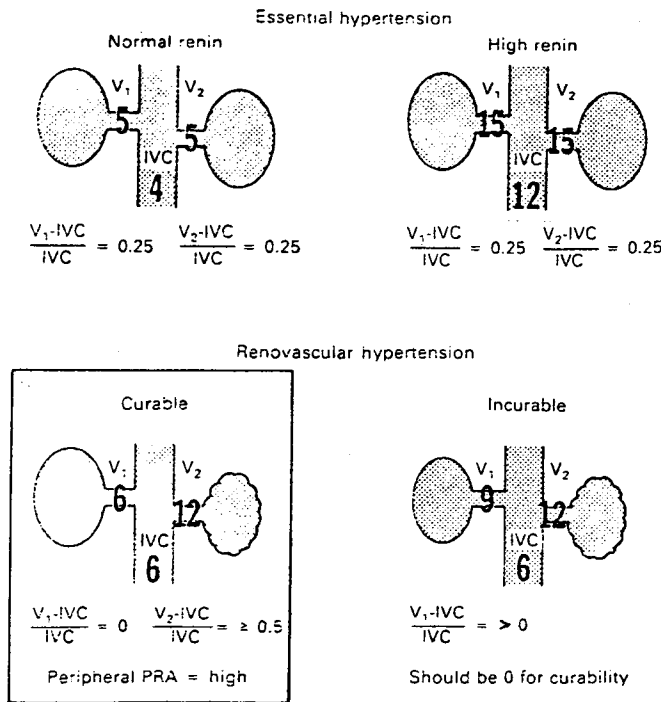
Procedure

1. The patient may be supine, semirecumbent or seated for the test. But measurements must be made with the patient in the same position.
 2. After measurements of blood pressure are stable (this usually takes about 10-20 minutes). A blood sample for plasma renin activity is drawn (in lavender-top vacutainer kept at room temperature).
 3. Crush a 25 mg tablet of captopril (to ensure that it dissolves) and pour in water to produce a suspension of about 30 ml. Instruct the patient to drink the suspension. Wash the contents out twice and drink those also.
 4. Remeasure blood pressure and PRA after one hour
-

ตารางที่ 5. Criteria สำหรับ positive captopril test.

1. Stimulated PRA of 12 ng/ml/hr
 2. Absolute increase in PRA of 10 ng/ml/hr or more
 3. Percentage increase in PRA of 150% or more, or of 400% if baseline PRA is below 3 ng/ml/hr
-

*All of these criteria should be satisfied. PRA, plasma renin activity.



รูปที่ 4. Renal vein renin diagnosis patterns บนแสดงถึง essential hypertension ที่ทุกระดับของเรนิน ระดับเรนินใน renal vein จะสูงกว่าใน peripheral ไม่ว่าจะ เป็น aorta หรือ vein 25% ภาพล่างซ้าย แสดงถึง Renovascular hypertension ไตข้างที่มีรอยโรค จะสร้างเรนินออกมามากและจะมากกว่า periphery 50% ล่างขวา เป็น bilateral disease รักษาไม่ได้ผล เพราะไม่มี contralateral suppression

6. Differential Renal Vein Renin Levels.

(รูปที่ 4)

เป็นวิธีที่มีประโยชน์มากในการบอกว่ายาวิสภาพของ RVH นั้นจะสามารถได้รับการแก้ไขได้ผลหรือไม่ โดยการคำนวณ renal vein renin ratio (stenotic side PRA / normal side PRA) โดยค่ามากกว่า 1.5 :1 บ่งว่าน่าจะแก้ไขแล้วได้ผลดี⁽³³⁾ แต่ข้อจำกัดคือ ถ้าอัตราส่วนต่ำกว่านี้ ก็ไม่ได้หมายความว่า ผ่าตัดแล้วจะไม่ได้ผล และไม่สามารถ แยก RVH ที่เป็นสองข้างออกได้ จึงได้มีการดัดแปลง test ใหม่ โดยถือหลักว่า ปกติแล้ว PRA ของ renal vein จะมากกว่า peripheral artery (หรือทางปฏิบัติใช้ค่า PRA ใน inferior vena cava) ประมาณ 25%⁽³⁴⁾ ซึ่งถ้ารวมได้ 2 ข้างแล้ว ปกติจะมากกว่า 25% + 25% = 50% ในกรณีที่ผลต่าง $V_2-IVC > 0.50\%$ บ่งว่ามี renal ischemia

Criteria สุดท้ายที่บอกว่า การผ่าตัดจะได้ผลคือ contralateral suppression นั่นคือ arterial plasma renin - renal venous renin activity = 0 แสดงว่าไม่มี renin secretion จากไตด้านตรงข้าม เป็นการตอบ

สนองที่ควรจะเป็น โดยมากจะพบใน unilateral disease หรือใน bilateral disease ที่มี lesion เด่นอยู่ข้างใดข้างหนึ่ง ความไวและความจำเพาะของ test นี้ เท่ากับ 74% และ 100% ตามลำดับ ซึ่งนับว่าดีกว่าการใช้ renin ratio ธรรมดา ปัจจัยที่ทำให้เกิด false - negative คือ catheter malposition, nonsimultaneous sampling, errors in the assay, segmental lesions, renin suppression จาก volume expansion หรือได้ antihypertensive drug, การเสีย lateralization จาก nephrosclerosis ใน contralateral kidney การให้ ACEI ก่อนการทำวัด renal vein renin analysis จะช่วยในกรณีที่ผู้ป่วยได้ยา beta blocker ซึ่งทำให้เรนิน ต่ำอยู่แล้ว จำเป็นต้องได้ ACEI กระตุ้นให้เรนิน สูงขึ้น, เมื่อเราไม่แน่ใจในค่า PRA, หรือความชำนาญในการทำ renal vein renin ยังไม่ดีพอ

7. Magnetic Resonance Imaging (MRI)

MRI ถูกนำมาใช้ในการวัด flow ในเส้นเลือด แต่มีข้อจำกัดในแง่ที่ว่า ถ้ามี turbulent flow จะทำให้

สัญญาณ การตรวจหายไป จากรายงานเบื้องต้นพบว่า ใช้ได้ค่อนข้างดี ความไวและความจำเพาะของการทดสอบนี้มีค่าประมาณ 95% ในการทำนาย RAS ที่ตีบมากกว่า 50% โดยไม่มีอิทธิพลจากความอ้วนหรือแก๊สในลำไส้ และไม่ต้องใช้ contrast media อย่างไรก็ตามยังคงต้องศึกษาเพิ่มเติมอีกในการนำ MRI มาใช้⁽³⁵⁾

Diagnostic Tests

Renal arteriography เป็น gold standard สำหรับการวินิจฉัยภาวะ renal artery stenosis ปัจจุบันนี้อาจใช้ DSA (Digital subtraction angiography) แทน การพบว่ามี stenosis ไม่ได้หมายความว่าจะเป็นต้นเหตุทำให้เกิดความดันโลหิตสูงเสมอไป ดังที่ได้กล่าวแล้วว่าในการเกิด renal ischemia จะต้องมีความรุนแรงของการตีบของเส้นเลือดมากกว่า 3 ใน 4 ของเส้นเลือด

การเลือกใช้ test ต่างๆ นอกจากจะคำนึงถึงความไว ความจำเพาะแล้วยังต้องเทียบกับอุบัติการณ์ของโรคอีกด้วย ยกตัวอย่างเช่น แม้การทดสอบใดก็ตามที่มีความไว และความจำเพาะสูงถึง 95% แต่ถ้าอุบัติการณ์ต่ำกว่า 1% จะทำให้ positive predictive value มีค่าน้อยกว่า 10% (positive predictive value หมายถึง โอกาสที่ถ้า test positive แล้วจะเป็นโรค) เช่น ผู้ป่วย 10 คน ได้รับการทดสอบโดย screening test ให้ผลบวก เมื่อผู้ป่วยเหล่านี้ได้รับการทดสอบต่อโดยวิธี arteriogram จะให้ผลบวกจริงเพียง 1 รายทำให้อีก 9 ราย ต้องถูกทำ arteriogram โดยไม่จำเป็น ดังนั้นถ้าเราจะเลือกผู้ป่วยเอาเฉพาะรายที่สงสัยว่าเป็นจริงๆ จะเพิ่มอุบัติการณ์การตรวจพบถึง 20% และทำให้มี negative predictive value สูงมาก (negative predictive value คือ โอกาสที่ test negative แล้วจะไม่ใช่โรค) รวมทั้ง positive predictive value ก็สูงมากเช่นกัน การใช้ ACEI มาช่วยในการ screening ยังต้องการการศึกษาเพิ่มเติมเพราะยังมีหลายปัจจัยที่มีผลต่อ test ที่ใช้ ACEI เช่น captopril renography ไม่ควรนำมาใช้กรณีไตวายหรือต้องหยุดยาก่อน 2 สัปดาห์ ผู้ป่วยซึ่ง

ความดันโลหิตสูงมากและจำเป็นต้องรักษาด้วยยากลุ่มนี้ จึงไม่สามารถนำมาทดสอบได้ PRA สามารถเปลี่ยนแปลงได้จาก posture, sodium balance และยา ดังนั้นจึงเป็นที่ยอมรับกันแล้วว่าควรใช้ renal vein renin จะดีกว่า peripheral renin activity การใช้ captopril ก่อนหา renal vein renin จะยิ่งเพิ่มความแม่นยำในการวินิจฉัยยิ่งขึ้น ในอนาคตอาจมีเทคนิคใหม่ๆ เพิ่งนำมาใช้วินิจฉัยโรคนี้เช่น magnetic resonance, positron emission tomography เป็นต้น

ลำดับขั้นตอนในการวินิจฉัยภาวะ RVH Sequence of Testing for Evaluating Renovascular Hypertension

เนื่องจากโรคนี้มีความชุกต่ำ การที่จะ screen คนไข้ความดันโลหิตสูงทุกรายจึงไม่มีความจำเป็น และสิ้นเปลืองเราจึงควรจะสืบค้นเพิ่มเติมในรายที่สงสัยเท่านั้น โดยที่ในกลุ่ม renovascular hypertension จะมีลักษณะบางประการที่เป็นจุดเด่น เช่น อายุที่เริ่มเป็นน้อยกว่า 30 หรือมากกว่า 50 ปี, acute onset, มีไตวาย, ฟังได้ bruit เมื่อได้กลุ่มผู้ป่วยที่อยู่ในข่ายที่สงสัย ควรจะเริ่มด้วย screening test ก่อน test ที่แนะนำให้ใช้ การทดสอบเริ่มต้น คือ Functional test ได้แก่ ACEI renography เพราะไม่ค่อยมีผลข้างเคียง มีความไว, ความจำเพาะสูง และสามารถใช้ในการติดตามผลหลังการรักษาได้ด้วย สารที่ใช้ ระยะเวลาหลังนิยมใช้ [^{99m}Tc] MAG 3 เพราะได้ผลดี, ใช้ได้แม้มีภาวะไตวาย, ใช้ post-ACEI inhibition ก็เพียงพอ (ถ้าเป็น DTPA ต้องอาศัย pre ACEI baseline ด้วย) ถ้าการทดสอบนี้ได้ผลบวก ควรทำ morphological = test เช่น arterial หรือ venous DSA และ renal vein renin ไม่ควรใช้ morphological test ก่อนทำ functional test เช่น ACEI renography เพราะมี false negative ได้สูง เช่นพยาธิสภาพที่ main branches ของ renal artery, ในภาวะ fibromuscular dysplasia เป็นต้น

Test ที่ได้กล่าวมาทั้งหมดจะให้ผลดีใน renovascular hypertension ที่เป็น discrete, unilateral

และไตยังดี แต่ถ้าเป็น bilateral lesion หรือ มีไตวาย จะให้ผลไม่ค่อยดี ดังนั้นถ้าผู้ป่วยมีไตวายแล้ว อาจต้องใช้วิธี Intra - arterial angiography เป็นการวินิจฉัยขั้นแรก

การรักษา

การรักษา RVH นอกจากจะมีความมุ่งหวังเพื่อควบคุมความดันโลหิตแล้วยังต้องมีความมุ่งหวังที่จะควบคุมการทำงานของไตให้ดีที่สุดเท่าที่จะทำได้ การศึกษาพบว่าการรักษาด้วยวิธีการผ่าตัด จะให้ผลดีกว่าการรักษาด้วยยา โดยทั่วไปการรักษาด้วย vascular surgery จะให้ผลดีกว่า PTRA (percutaneous transluminal renal angioplasty) อย่างไรก็ตามการเปรียบเทียบผลการรักษาระหว่าง vascular surgery และ PTRA นี้ยังเป็น uncontrolled trial อยู่

medical treatment : เป็นที่ยอมรับกันแล้วว่า ความดันโลหิตสูงจาก RVH ควบคุมยากกว่า essential hypertension แต่ปัจจุบันนี้มียา converting enzyme inhibitors และ beta-blockers เราก็น่าจะสามารถจะควบคุมความดันโลหิตได้ดีขึ้น ยา ACEI จึงมีที่ใช้ในภาวะนี้ แต่ก็มีข้อเสีย คือ ถ้าความดันลงเร็วไป อาจทำให้การทำงานของไตเสื่อมลงได้ มีรายงานการเกิด acute renal failure ในผู้ป่วยที่ได้ยา captopril การให้ ACEI เป็นระยะเวลาสั้น ทำให้ renal mass ในสัตว์ทดลองลดลงด้วย เราจึงใช้ยา ACEI ถ้าใช้ยาอื่นไม่ได้ผล และใช้ในกรณีที่มีผู้ป่วยมีความเสี่ยงสูง ต่อการผ่าตัด ถ้าผู้ป่วยมี azotemia, high - grade stenosis หรือ stenosis involving a solitary kidney ควรจะให้การรักษาด้วยวิธีการผ่าตัดจะดีกว่า เพื่อเป็นการรักษาหน้าที่ของไตไว้

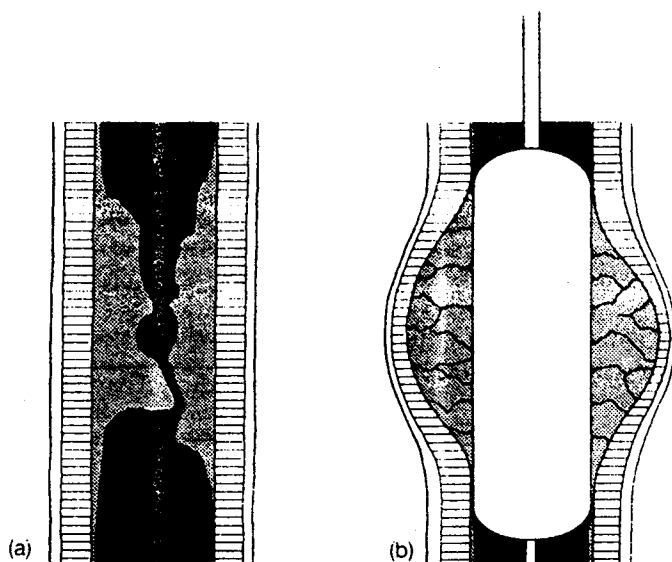
Percutaneous transluminal renal angioplasty : (PTRA)

เริ่มนำวิธี PTRA มาใช้รักษา RVH ในช่วงปี ค.ศ. 1980 โดยใช้กับผู้ที่ไม่สามารถจะผ่าตัดได้ เมื่อเทียบกับการผ่าตัดแล้วมีข้อดีกว่าได้แก่

- ผู้ป่วยอยู่ รพ. น้อยกว่า,
- ราคาไม่แพง,
- ใช้ในผู้ที่มีความเสี่ยงสูงต่อการผ่าตัด
- ภาวะแทรกซ้อนน้อย

จากการทำ PTRA ได้ 2-10% อัตราตาย 0-3% ภาวะแทรกซ้อน ได้แก่ มีการอุดตันของ renal artery, cholesterol emboli, เลือดออกตำแหน่งที่แทงเข็ม, dissection ของ renal artery, renal artery perforation, infection, arterial embolism เป็นต้น

หลักการของวิธีนี้คือ mechanical dilatation ของ stenotic artery โดยใช้ balloon ที่ใส่เข้าทาง femoral artery โดยวิธีของ Seldinger เมื่อใส่ balloon ไปถึงบริเวณที่ตีบก็เริ่ม inflate โดยใช้ความดันเฉลี่ยประมาณ 5 atmosphere balloon จะทำให้เกิด intimal splitting, ส่วน endothelial desquamation plaque จะถูกดันเข้าไปในผนังเส้นเลือดทำให้เกิด stretching และ rupture ของ media ตามมา balloon สามารถถูก inflate ได้หลายครั้ง จนกว่า pressure gradient ที่บริเวณ stenosis จะลดลง (ภาพที่ 5)



รูปที่ 5. Diagram ของ transluminal angioplasty แสดงถึง plaque ถูกดันเข้าไปผนังของเส้นเลือดเกิด rupture ของชั้น media และ adventitia ตามมา

การรักษาถ้าได้ผลตีความดันโลหิตควรเริ่มลดลงมาภายใน 4 - 6 ชั่วโมง การรักษาจะได้ผลดีถ้าเป็น fibromuscular dysplasia กลไกของ PTRA จะต่างจาก atheromatous lesion ตรงที่ว่า ใน FMD จะมีการฉีกขาดของ collagenous ridge และมีการกดของ hyperplastic intima เมื่อหายแล้วจะมีการ remodelling ใหม่

ผลการรักษา ได้ผลดีประมาณ 70-90% ใน FMD ผลจะพอๆ กับการผ่าตัด แต่ถ้าเป็น atheromatous lesion ผลที่ได้จะไม่ค่อยดี และเกิด stenosis ใหม่ได้บ่อยกว่า FMD การเกิด restenosis มักเกิดใหม่ภายใน 3 เดือน หลังทำสาเหตุที่ไม่ได้ผลดีใน RVH ชนิดนี้เพราะผู้ป่วยมักมีความดันโลหิตสูงมานานกว่า,

มักมี essential hypertension ร่วมด้วย และ lesion มักเป็นที่ ostium ทำให้ใช้ PTRA ไม่ค่อยได้ผลควรใช้การผ่าตัดจะดีกว่า PTRA สามารถใช้ได้แม้เป็น renal artery stenosis ของ solitary kidney lesion ที่ใช้ PTRA ได้ไม่บ่อยดีได้แก่ ostial lesion, total renal artery occlusion, diseases of multiple vessels ควรเลือกใช้วิธี PTRA ในผู้ป่วยอายุน้อย

Surgical Treatment

การผ่าตัด revascularization ของ renal artery ได้มีเทคนิคที่ดี แต่ปัจจุบันมีวิธี PTRA ใช้ด้วย ข้อบ่งชี้ในการทำผ่าตัดจึงเปลี่ยนไป ได้แก่ ตารางที่ 6

ตารางที่ 6. Indication ในการรักษาด้วยการผ่าตัดใน renal artery disease

Ostial stenosis of the renal artery
 Simultaneous reconstruction of the aortoiliac vasculature
 Severe contrast - media hypersensitivity
 Renal artery aneurysm
 Renal artery aneurysm combined with stenosis
 Renal artery occlusion
 Renal artery rupture
 Restenosis after PTRA or unsuccessful PTRA
 Renal artery stenosis secondary to kinking
 Small, non-functioning kidney (nephrectomy)
 Peripheral multifocal stenosis

เทคนิคการผ่าตัดมีได้หลายวิธี เช่น Thrombo - endarterectomy อาจใช้ vein หรือ prosthetic roof patch ด้วยก็ได้ แต่วิธีที่นิยมมากกว่า คือ Aorto - renal bypass graft โดยเฉพาะถ้า lesion อยู่ที่ middle หรือ distal third หรือถ้ามี stenosis เป็นระยะทางยาว มักใช้

saphenous vein หรือ hypogastric artery มาทำเป็น bypass ควรหลีกเลี่ยง synthetic graft ถ้าไม่จำเป็น เพราะมีผลแทรกซ้อนมากมาย ทำการผ่าตัดได้ยากถ้าพยาธิสภาพเป็นแขนงเล็กๆ ของ renal artery หรือถ้า lesion เป็นกับแขนงเล็กๆ หลายเส้น

Nephrectomy

ปัจจุบันจะทำเฉพาะถ้ามีการอุดตัน occlusion ของ total renal artery, atrophic kidney, noncorrectable renovascular lesion (เช่น aneurysm หรือ diffuse renovascular disease)

ภาวะแทรกซ้อนภายหลังการผ่าตัด (Postoperative Complication)

ภาวะแทรกซ้อนระยะแรก ได้แก่ early thrombosis, stenosis ภาวะแทรกซ้อนในระยะยาว ได้แก่ restenosis, occlusion, การเกิด aneurysm โดยเฉพาะการใช้ vein graft ดังนั้นหลังการผ่าตัดจึงแนะนำให้ใช้ aspirin 200 มก.ต่อวัน อย่างน้อย 3 เดือน หลังจากทำ PTRA ถ้าทำ aortobypass graft ควรให้ warfarin เป็นระยะเวลานาน อาจต้องให้ตลอดชีวิต “

สรุป

การวินิจฉัยภาวะ renovascular hypertension มีความสำคัญเพราะสามารถจะรักษาให้หายได้โดยการผ่าตัดหรือ PTRA การวินิจฉัยมีได้หลายวิธี แต่ยังไม่มียวิธีที่ดีที่สุด คงต้องใช้หลายวิธีประกอบกัน แม้จะพบว่ามี renal artery stenosis แต่ก็ไม่เสมอไปว่ารอยโรคนี้จะทำให้เกิดภาวะความดันโลหิตสูง ดังนั้นการทดสอบที่ดีควรบอกได้ว่ารอยโรคนี้เป็นสาเหตุด้วย การรักษาภาวะนี้มีได้หลายวิธี PTRA มีที่ใช้ในคนอายุน้อย โดยเฉพาะ fibromuscular dysplasia ในขณะที่เดียวกันถ้าผู้ป่วยอายุมาก, ไตเสื่อมหน้าที่อย่างรวดเร็ว อาจต้องใช้วิธีผ่าตัด ยังไม่มี randomized clinical trial ในการเปรียบเทียบผลการรักษาทั้ง 2 วิธีนี้ (PTRA และ surgical revascularization) การศึกษาแบบ non-randomized trial หลายการศึกษา พบว่า การรักษาด้วยยาให้ผลไม่ดี การผ่าตัดให้ผลดีที่สุด ดังนั้นการจะสรุปให้แน่ชัดว่าวิธีใดดีที่สุด คงต้องอาศัยการศึกษาแบบ controlled, randomized clinical trial ต่อไป

อ้างอิง

1. Venkata C. Current concepts in renovascular hypertension. *Am J Med Sci* 1992 Jul; 304(1):53-71
2. Goldblatt H, Lynch J, Hanzal RF, Summerville WW. Studies on experimental hypertension. I. The production of persistent elevation of systolic blood pressure by means of renal ischemia. *J Exp Med* 1934; 59:347
3. Selkurt EE. The effect of pulse pressure and mean arterial pressure modification on renal hemodynamics and electrolytes and water excretion. *Circulation* 1951 Oct; 4(4):541-51
4. Martinez-Maldonado M. Pathophysiology of renovascular hypertension. *Hypertension* 1991 May; 17(5):707-19
5. Riegger AJG, Millar JA, Lever AF, Morton JJ, Slack B. Correction of renal hypertension in the rat by prolonged infusion of angiotensin inhibitors. *Lancet* 1977 Dec 24-31; 1(8052-8053):1317-19
6. Bengis RG, Coleman TG. Antihypertensive effect of prolonged blockade of angiotensin formation in benign and malignant, one and two - kidney Goldblatt hypertensive rats. *Clin Sci* 1979 Jul; 57(1): 53-62
7. Pickering TG, Laragh JH. Renovascular hypertension. In : Brenner BM, Rector RC, eds. *The kidney*. Philadelphia : W.B. Saunders, 1991:1940-67

8. Staessen J, Bulpitt C, Fagard R, Lijnen P, Amery A. Long-term converting-enzyme inhibition as a guide to surgical curability of hypertension associated with renovascular disease. *Am J Cardiol* 1983 May 1; 51(8):1317-21
9. Atkinson AB, Brown JJ, Cumming AMM, Fraser R, Lever AF, Leckie BJ, Morton JJ, Robertson II. Captopril in renovascular hypertension : long - term use in predicting surgical outcome. *Br Med J* 1982 Mar 6; 284(3617):689-93
10. Brown JJ, Davies DL, Lever AF, Robertson JIS. Plasma renin concentration in human hypertension. I. Relationship between renin, sodium, and potassium. *Br Med J* 1965 Jul 17; 2(5454):144-8
11. Sutters M, AL - Kutoubi MA, Mathias CJ, Peart S. Diuresis and syncope after renal angioplasty in a patient with on functioning kidney. *Br. Med J* 1987 Aug 29; 295(6597):527-8
12. Davis BA, Crook JE, Vestal RE, Oates JA. Prevalence of renovascular hypertension in patients with grade II or IV hypertensive retinopathy. *N Eng J Med* 1979 Dec 6; 301(23):1273-6
13. Bookstein JJ, Abrams HL, Buenger RE, Reiss MD, Lecky JW, Frenklin SS, Bleifer KH, Varady PD, Maxwell MH. Radiologic aspects of renovascular hypertension. I. Aims and methods of the radiology study group. *JAMA* 1972 May 29; 220(9):1218-24
14. Hunt JC, Strong CG. Renovascular hypertension. Mechanisms, natural history and treatment. *Am J Cardiol* 1973 Sep; 32(4):562-74
15. Bianchi C, Bonadio B, Andriole VT. Influence of postural changes on the glomerular filtration rate in nephroposis. *Nephron* 1976; 16(3):161-72
16. Vaughan ED Jr, Case DB, Pickering TG, Sosa RE, Sos TA, Laragh JH. Clinical evaluation for renovascular hypertension and therapeutic decisions. *Urol Clin North Am* 1984 Aug; 11(3):393-58
17. Davidson RA, Wilcox CS. Newer test for the diagnosis of renovascular disease. *JAMA* 1992 Dec 16; 268(23):3353-58
18. Havey RJ, Krumlovsky F, Delgreco F, Martin HG. Screening for renovascular hypertension. Is renal digital-subtraction angiography the preferred non-invasive test? *JAMA* 1985 Jul 19; 254(3):388-93
19. Distler A, Spies KP. Diagnostic procedure in renovascular hypertension. *Clin Nephrol* 1991 Oct; 36(4):174-180
20. Taylor A Jr, Martin LG. The utility of 99 m Tc - Mercaptoacetyl triglycine in captopril renography. *Am J Hypertens* 1991 Dec; 4(12pt 2):731s-736s
21. Dondi M. Captopril renal scintigraphy with 99 m Tc - Mercaptoacetyl glycine (99 m Tc-MAG3) for detecting renal artery stenosis. *Am J Hypertens* 1991 Dec; 4(12pt 2):737s-740s

22. Wilcox CS. Use of angiotensin - converting-enzyme inhibitors for diagnosing renovascular hypertension. *Kidney Int* 1993 Dec; 44(6):1379-90
23. Nally JV Jr, Chen C, Fine E, Fommei E, Ghione S, Geyskes GG, Hoffer PB, Sfakianakis G. Diagnostic criteria of renovascular hypertension with captopril renography. A consensus statement. *Am J Hypertens* 1991 Dec; 4(12pt 2):749s-752s
24. Sfakianakis GN, Bourgoignie JJ, Jaffe D, Kyriahides G, Perez-stable E, Duncan RC. Single - dose captopril scintigraphy in the diagnosis of renovascular hypertension. *J Nucl Med* 1987 Sep; 28(9):1388-92
25. Pedersen EB, Jensen FT, Eighjar H, Eiskjaer H, Hansen HH, Jensen JD, Jespersen B, Madsen B. Differentiation between renovascular and essential hypertension by means changes in single kidney 99m Tc-DTPA clearance induced by angiotensin-converting enzyme inhibition. *Am J Hypertens* 1989 May; 2(5pt 1): 323-34
26. Mann SJ, Pickering TG, Sos TA, Uzzo RG, Sarken S, Friend K, Rackson ME, Laragh JH. Captopril renography in the diagnosis of renal artery stenosis : accuracy and limitations. *Am J Med* 1991 Jan; 90(1): 30-40
27. Mclean AG, Hilson AJ, Scoble JE, Maher ER, Thakrar DS, Moorhead JF, Sweny P. Screening for renovascular disease with captopril-enhanced renography. *Nephrol Dial Transplant* 1992; 7(3):211-15
28. Roccatello D, Picciotto G, Rabbia C, Pozzato M, de Filippi PG, Piccoli G. Prospective study on captopril renography in hypertensive patients. *Am J Nephrol* 1992; 12(6):406-11
29. Ploth DW. Angiotensin-dependent renal mechanisms in two-kidney, one-clip renal vascular hypertension. *Am J Physiol* 1983; 245:F 131-41
30. Erbsloh-Moller B, Dumas A, Roth D, Sfakianakis GN, Bourgoignie JJ. Furosemide - 131 I-hpiuran renography after angiotensin-converting enzyme inhibition for the diagnosis of renovascular hypertension. *Am J Med* 1991 Jan; 90(1):23-9
31. Predersen EB. Angiotensin-converting enzyme inhibitor renography. Pathophysiological, diagnostic and therapeutic aspects in renal artery stenosis, *Nephrol Dial Transplant* 1994; 9(5):482-92
32. Vaughan ED Jr. Renovascular hypertension. *Kidney Int* 1985 May; 27(5):811-27
33. Sealey JE, Buhler FR, Laragh JH, Vaughan ED Jr. The Physiology of renin secretion in essential hypertension: estimation of renin secretion rate and renal plasma flow from peripheral and renal vein renin levels. *Am J Med* 1973 Sep; 55(3):391-401
34. Edelman RR, Wentz KU, Mattle H, Zhao B, Liu C, Kim D, Laub G. Projection arteriography and venography: Initial clinical results with MR. *Radiology* 1989 Aug; 172(2):351-7
35. Keane WF, Anderson S, Aurell M, de Zeeuw D. Angiotensin converting enzyme inhibitor and progressive renal insufficiency.

- Ann Intern Med 1989 Sep; 111(6):503-16
36. Schreiber MJ, Pohl MA, Novick Ac. The natural history of atherosclerotic and fibrous renal artery disease. Urol Clin North Am 1984 Aug; 11(3):383-92
37. Weinberger MH, Gism CE, Luft FC, Yune HY. Percutaneous transluminal angioplasty in complicated renal vascular hypertension. Nephron 1986; 44 Suppl 1:51-3
38. Sos TA, Saddekini S, Pickering TG, Laragh JH. Technical aspects of percutaneous transluminal angioplasty in renovascular disease. Nephron 1986; 44 Suppl 1:45-50
39. Mann J, Allenberg JR, Reisch C, Bietz R, Weber M, Lugt Fc. Renovascular hypertension. In: Cameron JS, ed. Oxford Textbook of Clinical Nephrology. Oxford : Oxford University Press, 1992:2096-117